FACULTAD DE CIENCIAS
Departamento de Biología Animal
Programa de doctorado "Biotecnología"

UNIVERSIDAD DE MÁLAGA

Tesis Doctoral

Diversidad morfológica y desarrollo embrionario del tracto de salida cardiaco de los Condrictios





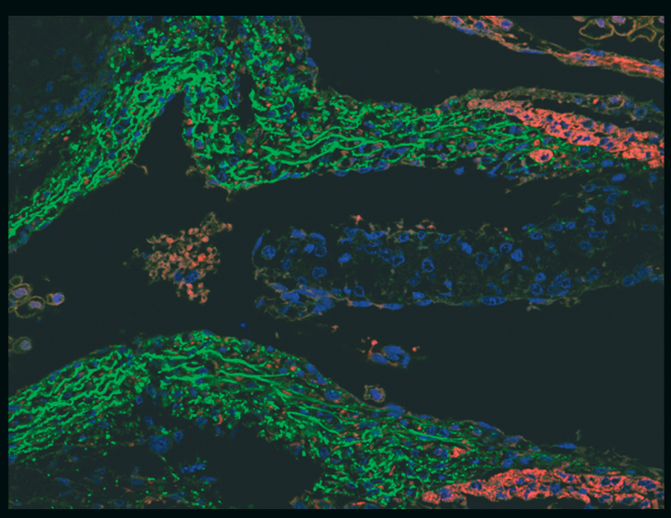

Cristina Rodríguez Infantes

2014

Directora
Ana Carmen Durán Boyero

UNIVERSIDAD DE MÁLAGA

FACULTAD DE CIENCIAS

DEPARTAMENTO DE BIOLOGÍA ANIMAL

Programa de Doctorado“Biotecnología”

TESIS DOCTORAL

DIVERSIDAD MORFOLÓGICA Y DESARROLLO EMBRIONARIO DEL TRACTO DE SALIDA CARDIACO DE LOS CONDRICTIOS

Cristina Rodríguez Infantes

Directora

Dra. Ana Carmen Durán Boyero

Málaga, 2014

Publicaciones y Divulgación Científica

UNIVERSIDAD DE MÁLAGA

UNIVERSIDAD DE MÁLAGA

Publicaciones y Divulgación Científica

AUTOR: Cristina Rodríguez Infantes

EDITA: Publicaciones y Divulgación Científica. Universidad de Málaga



Esta obra está sujeta a una licencia Creative Commons:
Reconocimiento - No comercial - SinObraDerivada (cc-by-nc-nd):
Http://creativecommons.org/licences/by-nc-nd/3.0/es
Cualquier parte de esta obra se puede reproducir sin autorización
pero con el reconocimiento y atribución de los autores.
No se puede hacer uso comercial de la obra y no se puede alterar, transformar o hacer obras derivadas.

Esta Tesis Doctoral está depositada en el Repositorio Institucional de la Universidad de Málaga (RIUMA): riuma.uma.es

Publicaciones y Divulgación Científica

UNIVERSIDAD DE MÁLAGA

Memoria presentada para optar
al grado de Doctor en Biología

Visado en Málaga
Mayo de 2014

La Licenciada



Fdo.: Dña. Cristina Rodríguez Infantes

La Directora



Fdo.: Ana Carmen Durán Boyero

Publicaciones y
Divulgación Científica

UMA
UNIVERSIDAD
DE MÁLAGA

UNIVERSIDAD DE MÁLAGA
Publicaciones y Divulgación Científica

Ana Carmen Durán Boyero, Catedrática de Zoología del Departamento de Biología Animal de la Facultad de Ciencias de la Universidad de Málaga

ACREDITA

que Dña. Cristina Rodríguez Infantes, Licenciada en Biología, ha realizado, en el Departamento de Biología Animal de la Facultad de Ciencias de la Universidad de Málaga, las investigaciones que le han conducido a la redacción de la presente Memoria de Tesis Doctoral, titulada **Diversidad morfológica y desarrollo embrionario del tracto de salida cardiaco de los Condrictios**.

La presente memoria, que recoge los resultados obtenidos, así como su interpretación, reúne los requisitos necesarios para ser sometida al juicio de la Comisión correspondiente. Por tanto, como directora de la tesis, autorizo su exposición y defensa para optar al grado de Doctora en Biología.

Y para que conste en cumplimiento de las disposiciones vigentes, firmo la presente acreditación en

Málaga, a 2 de mayo de 2014



Prof. Dra. Ana Carmen Durán
Directora de la Tesis

Publicaciones y Divulgación Científica
UNIVERSIDAD DE MÁLAGA

UNIVERSIDAD DE MÁLAGA
Publicaciones y Divulgación Científica

A mis padres

A mi hija

A Luis

El mar. La mar.
El mar. ¡Sólo la mar!

¿Por qué me trajiste,
padre,
a la ciudad?
¿Por qué me desenterraste
del mar?

En sueños la marejada
me tira del corazón;
se lo quisiera llevar.

Padre, ¿Por qué me trajiste
acá?

(Rafael Alberti)

Publicaciones y
Divulgación Científica
UNIVERSIDAD DE MÁLAGA

UNIVERSIDAD DE MÁLAGA
Publicaciones y Divulgación Científica

ÍNDICE

Prefacio 1

Agradecimientos 3

Introducción 9

El tracto de salida cardiaco 12

El tracto de salida cardiaco en los Condrictios 12

El tracto de salida cardiaco en los Osteíctios 17

El tracto de salida en la dinámica cardiaca de los peces 24

Desarrollo del tracto de salida cardiaco 26

Procesos morfogenéticos básicos del desarrollo cardiaco 32

Objetivos del presente estudio 35

Material y métodos 39

Material 41

Métodos 41

Recogida de muestras de adultos 41

Preparación de los ejemplares adultos 48

Obtención y mantenimiento de los huevos de G. atlanticus 49

Extracción de los embriones 49

Fijación 50

Incubación con 4,5-diaminofluoresceína 2-diacetato (DAF-2DA) 51

Técnicas histológicas e histoquímicas para microscopía óptica 52

Tinciones inmunohistoquímicas 56

Método de la inmunoperoxidasa con avidina-biotina 57

Doble inmunofluorescencia 59

Inmunofluorescencia en ejemplares incubados con DAF-2DA 60

Técnicas de microscopía electrónica de barrido 61

Cortes semifinos 62

Mediciones del tracto de salida 63

Publicaciones y Divulgación Científica
UNIVERSIDAD DE MÁLAGA

Resultados 65
Estructura del tracto de salida cardiaco en los Elasmobranquios 67
Desarrollo embrionario del tracto de salida cardiaco 83
Estadios 18 - 19 83
Estadio 20 85
Estadios 21- 22 87
Estadio 23 89
Estadio 24 89
Estadios 25- 26 92
Estadio 27 96
Estadio 28 98
Estadio 29 101
Estadio 30 108
Estadio 31 109
Estadio 32 114
Estadio 33 116
Estadio 34 120
Post-eclosión 122
Diversidad morfológica del segmento distal del tracto de salida cardiaco 127
Estudio macroscópico y métrico del tracto de salida 127
Diversidad estructural del segmento distal 134
El epicardio 134
La capa media 137
El endocardio 150
Resultados de la incubación con DAF-2DA 150
Discusión 153
Aspectos morfológicos del tracto de salida en *G. atlanticus* 157
Disposición anatómica del tracto de salida cardiaco en los Condrictios .. 160
Relaciones métricas de los segmentos del tracto de salida 163
Diversidad estructural del bulbo arterioso 166

Publicaciones y Divulgación Científica
UMA UNIVERSIDAD DE MÁLAGA

Segmentos histomorfológicos del tracto de salida cardiaco 171
Pigmentación del corazón 174
Aspectos funcionales 175
Aspectos embriológicos 181
Aspectos evolutivos 191
Conclusiones 195
Bibliografía 199

Publicaciones y Divulgación Científica
UNIVERSIDAD DE MÁLAGA

UNIVERSIDAD DE MÁLAGA
Publicaciones y Divulgación Científica

Prefacio

Las investigaciones que han conducido a la redacción de la presente Tesis Doctoral se han realizado en el Departamento de Biología Animal de la Universidad de Málaga, en el ámbito de las actividades del grupo "Estudios Cardiovasculares en Vertebrados" -BIO 203 del Plan Andaluz de Investigación, Desarrollo e Innovación (PAIDI) de la Junta de Andalucía-.

En el transcurso de este trabajo, la autora ha sido beneficiaria de una beca del Subprograma de Formación del Personal Investigador (Subdirección General de Formación y Movilidad de Investigadores, Dirección General de Investigación y Gestión del Plan Nacional de I+D+i), referencia BES-2007-17632, desde el 1 de julio de 2007 hasta el 31 de junio de 2011, concedida por el Ministerio de Ciencia e Innovación. Desde el 1 de julio de 2011 al 30 de abril de 2014 ha estado contratada como técnico de apoyo a la investigación en el proyecto CGL2010-16417 (contrato UMA, referencia CI-11-114). Además, ha recibido una Ayuda al Estudio del Personal Investigador en Formación del Plan Propio de Investigación de la Universidad de Málaga (año 2010).

El presente trabajo ha estado financiado por los siguientes proyectos:

"Diversidad morfológica y evolución adaptativa de los componentes anatómicos del tracto de salida cardiaco en Agnatos y Condrictios": CGL2006-00693, Ministerio de Educación y Ciencia

"Evolución morfológica adaptativa del tracto de salida cardiaco de los vertebrados con el paso de la vida acuática a la terrestre": CGL2010-16417, Ministerio de Ciencia e Innovación.

Además, parte de la financiación de la presente investigación proviene de los siguientes fondos:

Fondos Europeos de Desarrollo Regional (FEDER)

Financiación, en diversas convocatorias, de la actividad investigadora del Grupo de Investigación por parte de la Secretaría General de Universidades, Investigación y Tecnología (Consejería de Economía, Innovación, Ciencia y Empleo; Junta de Andalucía).

Publicaciones y Divulgación Científica
UNIVERSIDAD DE MÁLAGA

La autora de la presente memoria ha recibido el apoyo del Centro Oceanográfico de Málaga, perteneciente al Instituto Español de Oceanografía (IEO), traducido en su participación en las campañas MEDITS_0705, MEDITS_0805, MEDITS_0904, MEDITS_1005, MEDITS_1105 y MEDITS_1305, integradas en el Proyecto de investigación denominado: "Estudio de las pesquerías demersales del Mediterráneo" (ref. IEO/EVADEMED), en el ámbito del "Plan nacional de recogida de datos básicos para el seguimiento de las pesquerías en el Mediterráneo" -MICYT (UE. 1639/2001)-.

En el transcurso de las investigaciones de la tesis, la autora ha realizado dos estancias breves fuera de la Universidad de Málaga, ambas financiadas por el Subprograma de Ayudas para la Formación del Personal Investigador (Estancias breves) del Ministerio de Ciencia e Innovación. La primera de ellas, realizada entre el 21 de septiembre y el 16 de diciembre de 2009 (tres meses), transcurrió en el Departamento de Fisiología, Desarrollo y Neurociencia de la Universidad de Cambridge, bajo la supervisión de la Dra. Clare Baker. El propósito de esta estancia fue el aprendizaje de técnicas moleculares. La segunda estancia, desde el 6 de septiembre al 6 de noviembre de 2010 (dos meses), tuvo lugar en el Departamento de Biología del Desarrollo Cardiovascular del Centro Nacional de Investigaciones Cardiovasculares Carlos III (CNIC) de Madrid, bajo la dirección del Dr. Miguel Torres Sánchez y la supervisión del Dr. Adrian C. Grimes. Su finalidad fue la puesta a punto de técnicas inmunohistoquímicas y el aprendizaje del uso del microscopio confocal.

El Grupo de Investigación en el que se ha realizado el presente trabajo forma parte de los siguientes organismos:
Red de Investigación Cardiovascular (RIC), Instituto de Salud Carlos III
Instituto de Investigación Biomédica de Málaga (IBIMA)
Fundación Pública Andaluza para la Investigación de Málaga en Biomedicina y Salud (FIMABIS).

Publicaciones y Divulgación Científica
UNIVERSIDAD DE MÁLAGA

Agradecimientos

Después de años de trabajo en el laboratorio, muchos embarques en mi espalda y una niña preciosa termina la aventura en la que entré de lleno hace ya algún tiempo. Por eso quiero dar las gracias a todas las personas que han estado a mi lado a lo largo de la elaboración de esta tesis doctoral.

A mi directora de tesis, la Prof.ª Dra. Ana Carmen Durán Boyero, por guiar mi trabajo de manera tan excepcional a lo largo de todos estos años. Sus enseñanzas sobre histología, fotografía científica y redacción de manuscritos han hecho posible la realización de este trabajo. Además, quiero agradecerle sinceramente la dulzura con la que me ha tratado durante todo este tiempo y su amistad.

Al Prof. Dr. José Enrique García Raso, Director del Departamento de Biología Animal de la Universidad de Málaga, por su amabilidad, su buen talante y su gran labor al frente del Departamento.

Al Prof. Dr. Valentín Sans Coma, anterior Director del Departamento de Biología Animal, por sus ideas, sus consejos a la hora de realizar mi trabajo en el laboratorio y su inestimable ayuda en la redacción de esta memoria, por su apoyo tanto en los buenos como en los malos momentos de mi vida.

A los Profesores del Departamento de Biología Animal de la Universidad de Málaga.

Al Prof. Dr. Francisco de Borja Fernández Corujo, por interesarse por mi trabajo, darme buenas ideas y consejos a la hora de realizar mis experimentos y dedicarme parte de su tiempo siempre que lo he necesitado.

Al Prof. Dr. Luis Javier Palomo Muñoz, por su amistad y el apoyo que me ha dado a lo largo de los años. A los Profs. Dr. Juan Mario Vargas Yáñez, Dra. Carmen Salas Casanova, Dr. Serge Gofas y Dra. Amelia Victoria de Andrés Fernández, por su atención y sus ánimos, especialmente durante la redacción de la tesis. Mi agradecimiento al resto de profesores del Departamento por su buena disposición a lo largo de estos años de convivencia.

Publicaciones y Divulgación Científica
UNIVERSIDAD DE MÁLAGA

Al Prof. Dr. Manuel Cifuentes Rueda, del Departamento de Biología Celular, Genética y Fisiología Animal de la Universidad de Málaga, por su ayuda en la aplicación de las técnicas inmunohistoquímicas en mi material.

Al Dr. Luis Gil de Sola Simarro, investigador del Instituto Español de Oceanografía (Centro Oceanográfico de Málaga), jefe de la campaña MERSEL y de las MEDITS hasta 2011, por permitir que, año tras año, participe en la MEDITS, por animarme a terminar esta tesis, darme buenos consejos y facilitarme los mapas de las estaciones de pesca. A la Dra. María Cristina García Ruiz, también del Centro Oceanográfico de Málaga, que, como nueva jefa de campaña, me proveyó de huevos de *Galeus* el año que no me pude embarcar y que en la MEDITS_1305 hizo todo lo posible por que pudiese participar. A la Dra. Ana Ramos Martos, del Instituto Español de Oceanografía (Centro Oceanográfico de Vigo) y jefa de las campañas MAURIT, y a Dña. Eva García Isarch, del Instituto Español de Oceanografía (Centro Oceanográfico de Cádiz) y jefa de la campaña BISSAU, por hacer posible que llegase a mis manos parte del material estudiado en esta tesis y proporcionarme la información y los mapas de sus campañas.

A la Dra. María Carmen Fernández Domínguez, investigadora del Grupo "Estudios Cardiovasculares en Vertebrados", por estar siempre a mi lado, ayudarme en la maquetación de esta memoria y tantas cosas más que llenarían páginas enteras de agradecimientos. En resumen, porque te has convertido en mi amiga dentro y fuera del Departamento. Gracias.

Al Dr. Alejandro Guerrero y a Dña. Teresa Fernández-Gallego, que fueron las primeras personas con las que trabajé al entrar en el Departamento. Gracias a ellos di mis primeros pasos en el laboratorio. Al resto de compañeros que forman o han formado parte del Grupo de Investigación "Estudios Cardiovasculares en Vertebrados", en especial, Alejandro López, Javier Moncayo, Diana Ríos y Agustina Torres, por todos los buenos momentos pasados. También a "nuestros niños" Alejandro, Andrea, Ángela, Ismael, Mari Tere, Miguel y Miguel Ángel por interesarse por mi trabajo y darme ánimos en este último periodo.

Publicaciones y Divulgación Científica
UNIVERSIDAD DE MÁLAGA

A mis compañeros del Departamento. A Carolina Márquez, con quien mi vida ha transcurrido en paralelo los últimos años, lo que nos llevó a compartir piso durante una estancia en Madrid, por ser tan buena compañera, por tu cariño y tu alegría. Y, por supuesto, al resto de miembros de la asociación "Gary, el caracol", en especial al Dr. Javier Urra, Pablo Marina, Ángel Mateo y David Romero, porque todas las actividades y viajecitos que habéis organizado nos han hecho ser conscientes de que hay vida fuera del Departamento. A Dra. Elena Cano, Dra. Rita Carmona, Dr. Juan Antonio Guadix, Víctor Portillo y Dr. Adrián Ruiz, por su colaboración y ayuda a lo largo de todos estos años.

No quiero dejar pasar la oportunidad de incluir a todas aquellas personas que han estado conmigo en las campañas MEDITS. Mi agradecimiento a María González, por ser una gran jefa de cubierta y contestar, siempre pacientemente, a las mismas preguntas año tras año y lance tras lance. Al Dr. Domingo Lloris, por compartir su sabiduría con todos los que llegamos nuevos a las campañas. Al Dr. Pere Abelló, porque gracias a él puedo diferenciar todas las gambitas del Mediterráneo. A Paqui Salmerón, que siempre está dispuesta a ayudar con una gran sonrisa. A Jesús Acosta, a Pedro Cotilla, a María José Meléndez, a Raquel Palomeque y a José Luis Pérez, por las muchas veces que os habéis puesto conmigo a sacar huevos de *Galeus* cuando he tenido cajas y cajas llenas de hembras para diseccionar. A todos vosotros y al resto de científicos con los que en algún momento estuve embarcada os quiero agradecer que me acogierais con tanto cariño en todas las campañas, que me enseñarais todo lo que sabéis sobre pesquerías, sobre peces y sobre la vida en el mar. Espero que esos momentos en el "Cornide de Saavedra" se vuelvan a repetir en otro barco o en tierra.

También quiero mencionar en este capítulo de agradecimientos a toda la tripulación del "Cornide de Saavedra", en especial a los capitanes del buque en cada una de las campañas en la que he participado, a D. Manuel Riobó, D. Francisco Barreiros, D. Isidro Patiño y D. Maximino Cordeiro, que algún año permitieron mi embarque en *Zodiac*. Al resto de mandos del buque y toda la tripulación. Un agradecimiento sincero a todo el personal de máquinas que mantenían el caballo abierto día y la noche para que los huevos de *Galeus,* que recogía durante los días

Publicaciones y Divulgación Científica
UNIVERSIDAD DE MÁLAGA

de campaña, se mantuviesen vivos, aún a riesgo de que el motor se quemase.
A Carlos Hernández, Miguel Ángel Puerto y, de nuevo, Paqui Salmerón, que, durante las campañas MAURIT Y BISSAU, perdieron parte de su tiempo de descanso recogiendo las muestras de condrictios que necesitaba para completar mi estudio sobre la diversidad. Además, a Luis Miguel Agudo, por realizar el mapa de las estaciones de la campaña MAURIT 2008-2009 que aparece en esta memoria.

A la Dra. Clare Baker, Profesora del Department of Physiology, Development and Neuroscience, University of Cambridge, por permitirme estar unos meses formándome en su laboratorio. Al Dr. Jim Blundell, Dra. Perrine Barraud, Dra. Melinda Modrell y Dr. David Jandzik, por enseñarme pacientemente a pesar de mi inglés. Thank you!!

Al Dr. Miguel Torres Sánchez, Director del Departamento de Desarrollo y Reparación Cardiovascular del Centro Nacional de Investigaciones Cardiovasculares, Madrid, por recibirme en su laboratorio. Al Dr. Adrian C. Grimes, anteriormente investigador de dicho departamento y en la actualidad investigador de la Division of Pediatric Cardiology at the University of Wisconsin School of Medicine and Public Health, con el que tuve el placer de trabajar durante mi estancia en el CNIC y con quien conseguí hacer mis primeras inmunofluorescencias.

A D. Luis Vida, por su ayuda en la puesta a punto y el cuidado de los acuarios y porque siempre que hay algún problema en el Departamento estás tú para solucionarlo. A D. José Zamora, por su amabilidad y disponibilidad.

A D. Gregorio Martín del Servicio de Microscopía Electrónica de Barrido del S.C.A.I., por la ayuda y los consejos que me ha dado para la manipulación de mis piezas. A D. David Navas del Servicio de Microscopía Confocal y Citometría del S.C.A.I., por hacer más fácil el uso del confocal y por su paciencia a la hora de fotografiar los cortes tan enormes que llevaba.

A mis amigas Lorena, Laura y Eli, simplemente por estar ahí.

Publicaciones y Divulgación Científica
UNIVERSIDAD DE MÁLAGA

Por supuesto he de agradecer a mi familia todo lo que ha hecho por mi. Terminar una tesis doctoral y criar un bebé a la vez no es nada fácil y no lo podría haber hecho sin la ayuda de mis padres y de Manuela. Cuando los llamaba desesperada porque tenía que terminar un experimento o estaba escribiendo y la niña se encontraba enferma, siempre me decían que no me preocupara, que ellos se encargaban de todo. Por cuidarla y ayudarme en esos momentos de locura, muchas gracias.

A Judit, por cuidar de Ana como si fuese tu propia hija. No hay nada más difícil para una madre que dejar a su bebé de pocos meses y gracias a ti yo estaba tranquila porque sabía que no podía estar en mejores manos. A Luis por ofrecernos su casa y cuidarnos siempre que lo hemos necesitado.

A Manuela, por tu cariño y comprensión, por quedarte con Ana siempre que puedes para que nosotros podamos tomarnos un ratito de descanso.

A mis padres, por haber hecho de mí la persona que soy ahora y cuidar de mi pequeña familia cuando he tenido que ausentarme. A mi hermana María, que está a mi lado y me escucha siempre que lo necesito. A Irene, porque a pesar de todo eres mi hermana y te quiero.

A Luis, por estar conmigo desde que empecé esta aventura, animarme y apoyarme en los momentos difíciles. Sin ti muchas de las cosas que he hecho a lo largo de estos años no hubiesen sido posibles. A Ana, mi pequeña, que ha hecho que sea capaz de distinguir lo que realmente importa en la vida. Vosotros y los que vengan en un futuro sois mi pequeña gran familia y os quiero más que a nada en el mundo.

Publicaciones y Divulgación Científica
UNIVERSIDAD DE MÁLAGA

UNIVERSIDAD DE MÁLAGA
Publicaciones y Divulgación Científica

Introducción

Publicaciones y Divulgación Científica
UNIVERSIDAD DE MÁLAGA

UNIVERSIDAD DE MÁLAGA
Publicaciones y Divulgación Científica

Muchos grupos zoológicos poseen sistemas circulatorios que están provistos de mecanismos de bombeo que determinan que el líquido circulante fluya en un sentido determinado. En unos casos se trata de vasos pulsátiles. En otros casos, existen órganos especializados que suelen designarse mediante el término corazón. Lo más frecuente es que haya un solo corazón, que suele localizarse en la línea media del animal. La existencia de más de un corazón está relacionada con la necesidad de incrementar la propulsión del líquido circulante a través de zonas corporales muy concretas.

El término corazón se ha utilizado para describir órganos diversos que realizan una función similar, la propulsión del líquido circulante, pero que, desde el punto de visto morfológico, no son homólogos. En este contexto, se puede afirmar que el corazón de los vertebrados es único en el Reino Animal y se caracteriza especialmente por su elevado rendimiento. El corazón se localiza en el interior de la cavidad pericárdica y está constituido fundamentalmente por miocardio envuelto en tejido conjuntivo que procede del epicardio y del endocardio. Presenta múltiples cámaras separadas por sistemas valvulares complejos, vasos coronarios y un sistema de conducción (Pérez-Pomares et al., 2009).

Hoy en día se concibe el corazón del vertebrado como un conjunto de segmentos ensamblados convenientemente para ejercer dos funciones hemodinámicas: la recepción de sangre, por una parte, y la eyección o bombeo de sangre, por otra (Simöes-Costa et al., 2005). Quedan así establecidas dos partes bien diferenciadas, un compartimento de entrada y otro de salida, que no sólo se diferencian desde el punto de vista embriológico y anatómico, sino también por los genes que se expresan en ellos (Xavier-Neto et al., 2001; Bruneau, 2002; Franco et al., 2002; Moorman y Christoffels, 2003).

En los condrictios y en los actinopterigios el compartimento de entrada del corazón está constituido por el seno venoso y el atrio, separados por la válvula senoatrial. El compartimento de salida consta de un ventrículo y un tracto de salida. Entre el atrio y el ventrículo está la región atrioventricular, que sostiene las

Publicaciones y Divulgación Científica
UMA UNIVERSIDAD DE MÁLAGA

válvulas atrioventriculares. Muchos autores la consideran como un segmento con entidad propia (Franco et al., 2002; Moorman y Lamers, 1994; Icardo y Colvee, 2011). En ambos grupos, condrictios y actinopterigios, el corazón tiene forma de S. El seno venoso y el atrio ocupan una posición dorsal con respecto al ventrículo y el tracto de salida. En las regiones senoatrial y atrioventricular y en el tracto de salida hay sistemas valvulares que impiden el reflujo de la sangre (Fig. 1).

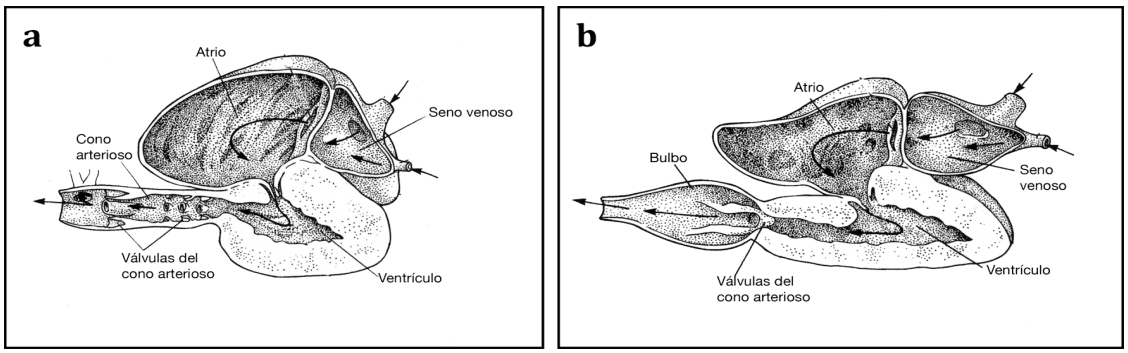

Figura 1. Esquemas, en visión lateral, del corazón de un elasmobranquio (a) y de un teleósteo (b). Modificado a partir de Lawson (1979).

El tracto de salida cardiaco

El tracto de salida es la región del corazón que se encuentra entre el límite craneal de la cavidad pericárdica y el ventrículo y conecta éste con la aorta ventral. Su estructura y organización difiere en los distintos grupos de peces.

El tracto de salida cardiaco en los Condrictios

Clásicamente se ha considerado que el tracto de salida de los condrictios consiste en un cono arterioso (Gegenbauer, 1866), intrapericárdico, de forma cilíndrica y paredes miocárdicas, pulsátil y que conecta directamente el ventrículo con la aorta ventral (p.ej. Gegenbauer, 1866, 1891, 1901; Stöhr, 1877; Kisch, 1930; Parsons, 1930; Santer, 1985; Sans-Coma et al., 1995).

En la mayoría de los elasmobranquios, el ventrículo es simétrico, de foma piramidal (Johansen y Burggeren, 1980) o redondeada (Santer, 1985), y el cono

Publicaciones y Divulgación Científica
UMA UNIVERSIDAD DE MÁLAGA

surge del centro de la parte anterior (Santer, 1985). En cambio, en *Squatina squatina* el ventrículo es de forma más o menos cúbica y el cono surge de la parte derecha (Marples, 1936).

La pared del cono se compone de tres capas (Santer, 1985; Zummo y Farina, 1989). La capa externa es el epicardio, formado por una línea continua de células epicárdicas, bajo el que se encuentra un amplio espacio subepicárdico que, en *Scyliorhinus stellaris*, contiene colágeno, fibroblastos y vasos sanguíneos (Zummo y Farina, 1989). La capa intermedia está constituida por el miocardio. En *S. stellaris*, el miocardio está organizado en paquetes de células musculares separados por fibras de colágeno y capilares, de modo semejante a la disposición que aparece en la capa compacta del ventrículo (Zummo y Farina, 1989). En rayas y tiburones de pequeña talla, el miocardio está orientado circunferencialmente, pero, en especies de mayor tamaño, hay una capa externa de células miocárdicas dispuestas de forma circular en torno a láminas más delgadas y alternantes de miocardiocitos orientados longitudinal y circunferencialmente (Santer, 1985). Bajo el miocardio, existe una region circular de tejido conjuntivo rico en colágeno y elastina, que sirve como anclaje para las válvulas (Santer, 1985). La capa interna es el endocardio; está constituida por una lámina de células endocárdicas, aplanadas, que muestran una menor positividad frente a la técnica del PAS que la presentada por las células endocárdicas del bulbo arterioso de los teleósteos (Benjamin et al., 1984).

En la superficie luminal del cono hay sucesivas hileras de válvulas, denominadas válvulas conales, dispuestas transversalmente. El número, disposición, forma y tamaño de las válvulas conales difiere entre especies e incluso entre individuos de una misma especie (Gegenbauer, 1866, 1901; Stöhr, 1877; O'Donoghue y Abbott, 1928; Parsons, 1930; Marples, 1936; White, 1936; Satchell y Jones, 1967). El número de hileras oscila entre dos y siete (White, 1936). Las válvulas muestran diversas formas, que van desde semilunar o a modo de bolsillo, lengüeta, nódulo, hasta simplemente rudimentarias (Stöhr, 1877).

Publicaciones y Divulgación Científica
UNIVERSIDAD DE MÁLAGA

En la parte anterior existe una hilera de válvulas, en número de tres en la mayoría de elasmobranquios, que separan el cono de la aorta ventral. En la parte posterior, el número de hileras de válvulas es variable (Santer, 1985), desde dos o tres hileras, como en *Heterodontus portusjacksoni* (Satchell y Jones, 1967), hasta incluso seis, como en *S. squatina* (Marples, 1936). Las válvulas de las hileras posteriores generalmente son de menor tamaño que las anteriores (O'Donoghue y Abbott, 1928). *Pristiophorus japonicus* y *Discobatis sinensis* son dos excepciones a esta regla, dado que, en estas especies, las válvulas de mayor tamaño son las de la hilera proximal (Garman, 1913).

Se ha sugerido que la existencia de un gran número de válvulas, dispuestas en varias hileras, constituye una característica primitiva en los elasmobranquios y que hay una tendencia a la reducción en el número de dichas válvulas (Garman, 1885). White (1936) ha aportado una visión opuesta a la anterior, al considerar que, en los elasmobranquios, la tendencia es a la duplicación de las válvulas en vez de a su reducción en número. Esta duplicación puede ser transversal y longitudinal. En algunos casos, las válvulas derivadas de la división longitudinal pueden ser empujadas hacia abajo, dando lugar a otra hilera.

Las características anatómicas de las válvulas conales han sido ampliamente descritas por Sans-Coma et al. (1995) en la pintarroja *Scyliorhinus canicula*. En esta especie, se presentan dos hileras de válvulas, una anterior, próxima al límite entre el cono y la aorta ventral, y otra posterior, más cercana al ventrículo. La hilera anterior está compuesta por tres válvulas semilunares, dorsal, derecha e izquierda, de igual tamaño. La hilera posterior consta de cuatro válvulas, dorsal, derecha, izquierda y ventral. Esta última válvula es significativamente más pequeña que las restantes. Cada válvula tiene dos componentes: la valva y el seno. La valva es el componente móvil que se abre y se cierra durante el ciclo cardiaco. Se inserta de forma semilunar en la pared del seno que la soporta y presenta un margen libre. Cada dos valvas contiguas se unen distalmente para formar una comisura. Las valvas de la hilera anterior presentan el margen libre de mayor longitud que las de la hilera posterior, lo que permite a las primeras estar en contacto y, por lo tanto,

Publicaciones y Divulgación Científica
UMA UNIVERSIDAD DE MÁLAGA

que el lumen quede cerrado, cuando el cono está relajado. En la hilera posterior, se observan cuerdas tendinosas que se dirigen unas desde el margen libre y desde las zonas laterales de las valvas hasta la pared del cono y, otras, desde la superficie interna de la valva hasta la pared del seno y a la superficie externa de las valvas de la hilera anterior.

La bibliografía sobre la arquitectura microscópica del sistema valvular del cono de los elasmobranquios es escasa (Benjamin et al., 1984; Santer, 1985; Sans-Coma et al., 1995). Santer (1985) ha descrito las valvas conales como relativamente acelulares y con abundante elastina y fibras de colágeno. El endotelio de la cara luminal de las valvas conales es negativo a la técnica de PAS, al contrario de lo que sucede con las células del endotelio del bulbo arterioso en muchos teleósteos (Benjamin et al., 1984). El estudio microscópico sobre las válvulas conales más exhaustivo es el realizado por Sans-Coma et al. (1995). Según estos autores, el cuerpo de cada valva conal está constituido por tejido conjuntivo cubierto de endocardio. Este tejido conjuntivo se estratifica en tres capas, fibrosa externa, esponjosa y fibrosa interna. Ambas fibrosas se componen de fibras de colágeno dispuestas, en general, de forma circunferencial, aunque en ciertas zonas dichas fibras pueden extenderse y entrelazarse. La esponjosa es una capa gruesa de tejido conjuntivo laxo, compuesto por colágeno, elastina y glucosaminoglucanos, principalmente ácido hialurónico y condroitín sulfato. Las valvas contienen también un componente celular, representado por células conjuntivas escasas situadas entre los haces colagénicos de ambas fibrosas y dispersas en la esponjosa, en cuya región proximal se disponen formando láminas concéntricas. La pared de los senos en la hilera posterior está compuesta por miocardio conal. En la hilera anterior dicha pared posee una capa interna de naturaleza aórtica, con una íntima y una media, y una capa externa de miocardio cubierta por epicardio, que se extiende hasta las comisuras (Sans-Coma et al., 1995).

En los condrictios, el tracto de salida cardiaco está recorrido por arterias coronarias de procedencia anterior o cefálica. La disposición general de las arterias

Publicaciones y Divulgación Científica
UNIVERSIDAD DE MÁLAGA

coronarias de los elasmobranquios ha sido objeto de numerosos estudios (Hyrtl, 1872; Pavesi, 1874; Parker y Davis, 1899; Carazzi, 1905; Grant y Regnier, 1926; Marples, 1936; May y Heber, 1957; Halpern y May, 1958; Robb, 1965; Johansen y Burggren, 1980; Tota, 1983; Tota et al., 1983; De Andrés et al., 1990, 1992, 1998; Muñoz-Chápuli et al., 1994a). El origen de estos vasos y su recorrido a lo largo del tracto de salida varía dependiendo del grupo taxonómico. Así, los quimeriformes, hexanquiformes, escualiformes, escuatiniformes, torpediniformes, rajiformes y miliobatiformes poseen dos troncos arteriales coronarios, izquierdo y derecho, que se originan de sendas arterias hipobranquiales laterales. En la mayoría de las especies de los órdenes citados, los troncos izquierdo y derecho giran hacia las partes ventral y dorsal del ventrículo, repectivamente (De Andrés et al., 1992, 1998; Muñoz-Chápuli et al., 1994a). Hay que señalar que en los rajiformes y miliobatiformes existen, además, dos arterias coronarias posteriores o caudales que proceden de una rama de la arteria subclavia y que ingresan en el corazón por el seno venoso, irrigando principalmente la superficie dorsal del ventrículo (Grant y Regnier, 1926; Muñoz-Chápuli et al., 1994a). En cambio, en los lamniformes y carcarriniformes, excepto los esciliorrínidos, se presentan dos troncos coronarios, ventral y dorsal, que parten de dos arterias hipobranquiales medias, ventral y dorsal, o de una única arteria hipobranquial de posición ventral. En el caso de los esciliorrínidos, existe una arteria hipobranquial medioventral que se escinde en dos troncos coronarios lateroventrales (De Andrés et al., 1992; Muñoz-Chápuli et al., 1994a). Tanto los lamniformes y como los carcarriniformes carecen de arterias coronarias posteriores (Grant y Regnier, 1926; Muñoz-Chápuli et al., 1994a).

En este punto, procede indicar que son pocos los estudios dedicados al corazón de los holocéfalos. Todos se han centrado en la especie *Chimaera monstrosa*. Entre ellos está el realizado por Lankester (1879), en el que compara la estructura del corazón de esta especie con la de los dipnoos, y los trabajos ultraestructurales de Berge (1979) y de Leknes y Saetersdal (1980). A ellos cabe añadir el mencionado artículo de Muñoz-Chápuli et al. (1994a) sobre el origen y disposición de los

Publicaciones y Divulgación Científica
UNIVERSIDAD DE MÁLAGA

principales troncos arteriales coronarios y el de Durán et al. (2010) relativo a la existencia de lesiones coronarias.

El tracto de salida cardiaco en los Osteíctios

Durante muchos años, se ha asumido que, a difierencia de lo que sucede en los condrictios, en la mayoría de especies de osteíctios el tracto de salida cardiaco está constituido por un segmento de paredes no miocárdicas, denominado bulbo arterioso (Gegenbauer, 1866). Según consta en las descripciones clásicas, existe un cono arterioso bien desarrollado en los celacantiformes (Anthony et al., 1965; Millot et al., 1978), dipnoos (Lankester, 1879; Boas, 1880a; Robertson, 1914), polipteriformes (Boas, 1880a; Parsons, 1930), acipenseriformes (Parsons, 1930) y lepisosteiformes (Müller, 1844; Stöhr, 1877; Boas, 1880a; Gegenbauer, 1891, 1901; Parsons, 1930). En *Amia calva* y en varias especies de teleósteos filogenéticamente basales pertenecientes al grupo de los elopiformes, el tracto de salida consta de dos segmentos: un cono miocárdico localizado posteriormente y un bulbo arterioso no miocárdico, de posición anterior (Stannius, 1846; Boas, 1880b; Senior, 1907a, b, c; Parsons, 1930; Satchell, 1991). En esta línea conceptual y tendiendo a la simplificación, se ha asumido que, en la mayoría de los teleósteos, el cono se ha reducido o ha llegado incluso a desaparecer como tal (Smith, 1918; Santer, 1985; Satchell, 1991; Farrell y Jones, 1992), y ello en concomitancia con el notable desarrollo experimentado por el bulbo.

El bulbo arterioso es una cámara elástica, intrapericárdica, localizada entre el cono y la aorta ventral o, en ausencia del cono, entre el ventrículo y la aorta ventral (Gegenbauer, 1866). En los teleósteos filogenéticamente avanzados, suele presentar una forma de cebolla más o menos alargada (Santer y Cobb, 1972). En general, el bulbo arterioso es abultado proximalmente y afilado distalmente, en la unión con la aorta ventral. Transversalmente, tiene una sección circular (Santer, 1985). Su superficie interna suele estar recorrida por crestas o trabéculas, en general

Publicaciones y Divulgación Científica
UMA UNIVERSIDAD DE MÁLAGA

dispuestas longitudinalmente, cuyo grado de desarrollo y complejidad es variable. En los teleósteos el bulbo muestra una gran diversidad morfológica (Norman et al., 1984; Icardo, 2006), aunque se desconoce la implicación funcional que pudiera tener tal variación.

Estructuralmente, la pared del bulbo consta de tres capas cuyos elementos se distribuyen según patrones propios de cada especie (Icardo et al., 1999a,b, 2000). La externa se compone de una capa de células mesoteliales (Benjamin et al., 1983; Santer, 1985), por debajo de la cual existe un espacio subepicárdico que contiene tejido conjuntivo rico en colágeno, con pequeñas arterias y venas, algunos vasos linfáticos (Priede, 1976) y fibras nerviosas (Icardo et al., 1999a,b, 2000). Ocasionalmente, se presentan fibroblastos, melanocitos (Benjamin et al., 1983) y células musculares lisas (Licht y Harris, 1973). La mayor parte de la pared del bulbo está constituida por una capa media compuesta por células musculares lisas rodeadas por una matriz extracelular rica en filamentos y material elástico y, con la excepción de la anguila común *Anguilla anguilla* (Icardo et al., 2000), pobre en colágeno. Por lo general, la capa media del bulbo se divide en dos, una externa, compacta, y otra interna. La primera de ellas presenta sus componentes dispuestos circunferencialmente. En la segunda, los componentes estructurales se disponen de manera longitudinal y se anclan posteriormente a los márgenes de las válvulas bulbo-ventriculares y anteriormente a la pared interna del bulbo, cerca de la unión con la aorta ventral (Licht y Harris, 1973; Priede, 1976). El material elástico de la matriz en la que se encuentran las células musculares lisas de la capa media no forma láminas concéntricas, sino que está presente como material fibrilar o amorfo, en contacto con las células musculares lisas (Serafini-Fracassini et al., 1978; Benjamin et al., 1983). Además, hay mucopolisacáridos asociados a las fibras elásticas (Santer, 1985). En diversas especies de nototenoides antárticos, peces que viven a temperaturas bajo cero, la capa media carece de fibras elásticas (Icardo et al., 2000). Por último, la capa interna del bulbo está compuesta de una capa de células endoteliales, de forma escamosa, cúbica o de columna (Santer, 1985; Icardo et al. 2000) que, en muchas especies, presentan una reacción positiva

Publicaciones y Divulgación Científica
UNIVERSIDAD DE MÁLAGA

intensa con la técnica de PAS y parecen tener una actividad secretora (Benjamin et al., 1983, 1984).

Al igual que en los condrictios, el tracto de salida cardiaco de los osteíctios presenta un conjunto de válvulas cuyo número, forma y disposición difiere notablemente a nivel interespecífico y, en menor medida, en el seno de la misma especie. En los grupos cuyos representantes poseen un cono bien desarrollado, las válvulas, en general bastante numerosas, se insertan en este componente cardiaco y reciben el nombre de válvulas conales (Smith, 1918). Éste es el caso de los polipteriformes (Boas, 1880b), los acipenseriformes (Parsons, 1930; Icardo et al., 2002a), los lepisosteiformes (Stöhr, 1877; Boas, 1880b), los amiiformes (Parsons, 1930; Bertin, 1958) y varios géneros pertenecientes a los elopiformes (Boas, 1880b; Senior, 1907a, b, c; Bertin, 1958). El tracto de salida de los dipnoos constituye un caso particular, ya que está recorrido internamente por una cresta de tejido conjuntivo laxo denominada válvula espiral. Ésta parece ser el resultado de la fusión de la serie longitudinal derecha de válvulas conales (Bertin, 1958; Bugge, 1961). Por lo demás, en los dipnoos se ha descrito la presencia de varias filas de válvulas conales rudimentarias, localizadas en los extremos proximal y distal del tracto de salida (Parsons, 1930; Burggren y Johansen, 1986; Icardo et al., 2005). En los teleósteos que carecen de un cono patente, las válvulas del tracto de salida cardiaco se insertan a nivel del límite entre el ventrículo y el bulbo arterioso, ya sea en la zona cefálica del ventrículo, ya sea en la pared del bulbo arterioso (Smith, 1918; Bertin, 1958) y, por ello, se han denominado tradicionalmente válvulas bulbo-ventriculares o ventrículo-bulbares (Boas, 1901; Munshi y Mishra, 1974; Priede, 1976; Thomas, 1976; Greer-Walker et al., 1985; Santer, 1985; Raso, 1993; Raso et al., 1994).

Entre los estudios sobre las características histológicas y ultraestructurales de las válvulas del tracto de salida de los osteíctios cabe destacar los realizados en el dipnoo *Protopterus dolloi* (Icardo et al., 2005), en el acipenseriforme *Acipenser naccarii* (Icardo et al., 2002a) y en representantes de diversos órdenes de los teleósteos (Greer-Walker

Publicaciones y Divulgación Científica
UMA UNIVERSIDAD DE MÁLAGA

et al., 1985; Raso, 1993; Raso et al., 1994; Icardo et al., 2003; Icardo, 2006).

Aunque existen excepciones (Pettigrew, 1864; Gegenbaur, 1866; Boas, 1880b; Senior, 1907a, b, c; Parsons, 1930; Icardo et al., 2003), en la mayoría de los teleósteos el tracto de salida está provisto de un par de válvulas dispuestas en una única hilera. Cada válvula se compone de una valva y un seno. La valva muestra un cuerpo proximal grueso y una región distal a modo de solapa, tapizados por endocardio. El cuerpo proximal se estructura en tres capas, una fibrosa luminal y una fibrosa parietal, entre las cuales se dispone un núcleo denso de células fibroblásticas y una matriz rica en glucoconjugados, colágeno y elastina. Ambas fibrosas se componen principalmente de colágeno. La fibrosa parietal únicamente está presente en el cuerpo proximal. En la región distal sólo está presente una fibrosa luminal tapizada por endocardio. Precisamente la fibrosa luminal parece ser la porción de la válvula más fuerte desde el punto de vista mecánico (Icardo et al., 2003). Este patrón de organización parece estar generalizado en los teleósteos. No obstante, en teleósteos antárticos y en algunas especies de aguas templadas, el cuerpo central está ausente y las valvas están constituidas fundamentalmente por colágeno (Icardo, 2006). Por último, cabe señalar que la presencia de células musculares lisas o de miocardiocitos en las válvulas conales de algunas especies de teleósteos apunta a que dichas válvulas podrían desempeñar un papel activo en la dinámica cardiaca (Grimes et al., 2010).

En los últimos años, la concepción sobre la estructura del tracto de salida cardiaco de los osteíctios ha experimentado cambios notables.

En lo que respecta a los acipenseriformes, Icardo et al. (2002a,b) han descrito que, en el esturión *A. naccarii*, la aorta ventral posee dos segmentos, uno extrapericárdico y otro intrapericárdico, que se diferencian por la disposición de sus respectivos elementos estructurales. No obstante, estos autores no se pronuncian sobre si el segmento intrapericárdico se corresponde o no con el bulbo arterioso de los demás actinopterigios. Posteriormente, Guerrero et al. (2004) han concluido que, en el esturión, el segmento aórtico intrapericárdico se desarrolla a partir del extremo

Publicaciones y Divulgación Científica
UNIVERSIDAD DE MÁLAGA

distal del tracto de salida cardiaco embrionario y se forma siguiendo las mismas etapas morfogenéticas descritas por Hu et al. (2000) en el desarrollo del bulbo arterioso del pez cebra. De este modo, Guerrero et al. (2004) han demostrado que el denominado segmento aórtico intrapericárdico de los acipenseriformes y el bulbo arterioso de los teleósteos son homólogos y que, en consecuencia, dicho segmento intrapericárdico constituye un verdadero bulbo arterioso. Por tanto, en los acipenseriformes coexisten un cono arterioso y un bulbo arterioso. Lo mismo sucede en el caso de los polipteriformes, lepisosteiformes y amiiformes, como han puesto de manifiesto Grimes et al. (2010) en un estudio reciente en el que demuestran la presencia de un bulbo arterioso, además de un cono, en el tracto de salida cardiaco de estos grupos de actinopterigios.

Como se ha indicado anteriormente, durante muchas décadas se ha asumido que, en los teleósteos filogenéticamente avanzados, el cono arterioso es un elemento vestigial o, lo más frecuente, ausente (Satchell, 1991; Farrell y Jones, 1992). Aunque, ciertamente, en la mayoría de las especies de teleósteos el cono es difícilmente reconocible, la idea de su desaparición en este grupo ha sido rebatida hace algunos años. En el estudio de Schib et al. (2002), realizado en la dorada *Sparus auratus*, se describe, por vez primera en un teleósteo filogenéticamente avanzado, la existencia de un cono arterioso en forma de un anillo muscular alrededor de las válvulas, en la unión del ventrículo con el bulbo. Este anillo muscular consiste en un miocardio compacto y bien vascularizado que se diferencia del ventrículo por la ausencia de trabeculación y del bulbo por ser éste de naturaleza no miocárdica. El cono se compone de una capa fibrosa externa, rica en colágeno y pobre en elastina, un miocardio compacto, cuya orientación es espiral o helicoidal, y una capa fibrosa interna, rica en colágeno y elastina, con numerosos fibroblastos embebidos en la matriz extracelular.

Además del citado trabajo en la dorada, otras investigaciones efectuadas en el pez cebra (Grimes et al., 2006) y en diversas especies de teleósteos (Icardo, 2006) han confirmado la existencia de un cono arterioso, cuyas características estructurales

Publicaciones y Divulgación Científica
UMA UNIVERSIDAD DE MÁLAGA

e histoquímicas son similares a las de la dorada. En los corazones con un ventrículo enteramente trabeculado, el cono arterioso es un segmento interpuesto entre el ventrículo y el bulbo y está constituido por miocardio vascularizado. No obstante, existen excepciones. Por ejemplo, en lo que atañe al grado de vascularización del cono, en *Trigla lucerna* y en los teleósteos antárticos *Trematomus brenacchii*, *Chionocephalus aceratus* y *Chionodraco hamatus*, el cono carece de vasos sanguíneos (Icardo, 2006). En su lugar, hay numerosos espacios intercelulares redondeados u ovales delimitados por gruesos haces de colágeno. En otras especies, tales como *Balistes carolinensis*, *Mullus surmuletus* y *Periophthalmodon schlosseri*, aunque existen vasos sanguíneos, éstos aparecen en menor número que en la dorada y están restringidos a la capa más superficial. En los corazones con una capa compacta ventricular, el cono arterioso aparece como un segmento en forma de anillo, de cilindro o de cono, como ocurre en la sardina, en la anguila y en el pez cebra, respectivamente. En otros casos, no es tan patente, tiene forma de corona o de llanta y está adosado a la base del ventrículo, del cual se distingue por la organización del miocardio y el mayor contenido en colágeno. En cualquier caso, en todos los teleósteos estudiados, el cono constituye una entidad anatómica diferente del ventrículo (Icardo, 2006).

La identificación de un cono arterioso en una amplia gama de teleósteos que ocupan una posición filogenéticamente apical ha conducido a reconsiderar la designación de las denominadas válvulas bulboventriculares, para las cuales resulta más apropiado el término de válvulas conales (Schib et al., 2002).

A la luz de los recientes resultados en los actinopterigios, cabe comentar la situación en los dipnoos y celacantiformes. Como se ha mencionado con anterioridad, en los dipnoos se ha asumido tradicionalmente que el tracto de salida cardiaco está constituido tan sólo por un cono arterioso. Los sucesivos resultados de Burggren y Johansen (1986), Icardo et al. (2005) y Grimes et al. (2010) han contribuido en distinta medida a poner en evidencia la existencia de un segmento no miocárdico distal con respecto al cono, el bulbo arterioso. Sobre el corazón de los celacantiformes no se han efectuado estudios experimentales en los últimos

Publicaciones y Divulgación Científica
UMA UNIVERSIDAD DE MÁLAGA

años. No obstante, en la descripción de Anthony et al. (1965) se indica que, anteriormente con respecto al cono, existe un bulbo arterioso intrapericárdico, cuya logitud es semejante a la del cono y cuya pared consta de fibras elásticas y musculatura lisa.

A tenor de los datos expuestos, cabe inferir que el tracto de salida cardiaco de los osteíctios se compone de un cono arterioso y un bulbo arterioso, cuyo respectivo grado de desarrollo varía notablemente de unos grupos a otros. En el caso de los Actinopterigios, se aprecia una tendencia evolutiva a que, en los individuos adultos, el bulbo predomine sobre el cono y presente la forma característica a la que debe su nombre.

Por último, en lo que se refiere a la irrigación cardiaca en los osteíctios, gran parte de los estudios realizados versan sobre la vascularización del ventrículo y de sus distintas capas, esponjosa y compacta (Ostádal et al., 1970; Tota et al., 1983; Davie y Farrell, 1991; Simöes et al., 1999; Simöes et al., 2002). Otros describen, de forma somera, el recorrido de las arterias coronarias en diversas especies de teleósteos (Watson y Cobb, 1979; Tota et al., 1983; Davie y Farrell, 1991; Ostádal, 1999; Hu et al., 2001; Simöes et al., 2002; Farrell, 2002). La irrigación arterial coronaria procede de la circulación hipobranquial craneal, aunque en algunas especies como la anguila y el pez espada existe, además, un aporte posterior desde la circulación pectoral (Davie y Farrell, 1991). El origen de las arterias coronarias es muy variable. En los teleósteos el sistema hipobranquial se origina a partir de uno a tres pares de arterias eferentes branquiales (Grant y Regnier, 1926; Halpern y May, 1958; Tota, 1983). En la mayoría de representantes de teleósteos estudiados se presenta ya sea una arteria coronaria (p.ej., en *Clarias gariepinus*: Simöes et al., 2002), generalmente de posición dorsal, ya sea dos arterias coronarias (p.ej., en *Piaractus mesopotamicus* y *Colossoma macropomum*: Simöes et al., 2002), habitualmente laterales, cuyo recorrido a lo largo del bulbo arterioso difiere notablemente entre especies. Además, hay que señalar que algunos teleósteos poseen corazones carentes de arterias coronarias (véase Tota et al., 1983 y Tota, 1989: corazones tipo I).

Publicaciones y Divulgación Científica
UNIVERSIDAD DE MÁLAGA

La disposición de las arterias coronarias en los dipnoos se ha descrito de manera algo más detallada (Spencer, 1892; Robertson, 1913; Foxon, 1950). Las arterias coronarias, izquierda y derecha, provienen de sendas arterias hipobranquiales y, en los tres géneros que viven en actualidad, la irrigación coronaria que recorre el lado derecho del tracto de salida cardiaco parece ser la predominante (Foxon, 1950). Resulta de especial interés el hecho de que, al menos en el género *Lepidosiren*, el sistema hipobranquial no procede de vasos eferentes branquiales como en el resto de los peces, sino que se origina a partir del segundo (morfológicamente, cuarto) aferente branquial (Foxon, 1950).

El tracto de salida en la dinámica cardiaca de los peces

Son numerosos los estudios que han abordado aspectos fisiológicos de la dinámica del tracto de salida, particularmente en los elasmobranquios y en los teleósteos. Este componente estructural del corazón desempeña un papel fundamental en el matenimiento de la irrigación branquial durante la diástole ventricular (Johansen y Martin, 1965; Sudak, 1965; Satchell, 1970). El flujo sanguíneo a través de la aorta ventral difiere en los dos grupos. En los elasmobranquios, el flujo hacia las branquias se detiene e incluso llega a invertirse durante la diástole ventricular (Satchell y Jones, 1967; Butler y Taylor, 1975; Short et al., 1977; Metcalfe y Butler, 1982; Abel et al., 1987). En los teleósteos, en cambio, el flujo permanece constante o con fluctuaciones leves durante la diástole (Johansen, 1962; Stevens et al., 1972; Farrell, 1981; Hipkins, 1985; Axelsson et al., 1989; Jones et al., 1993). La funcionalidad del tracto de salida está determinada por la estructura y proporción relativa de sus segmentos, miocárdico y no miocárdico.

En los elasmobranquios, el cono arterioso, constituido por miocardio compacto bien vascularizado, parece contribuir al mantenimiento de la presion aórtica tras la sístole ventricular (Johansen et al., 1966; Tota, 1989), actuando como una bomba adicional (Kardong, 2006). No obstante, resulta difícil otorgarle un papel

Publicaciones y Divulgación Científica
UNIVERSIDAD DE MÁLAGA

importante en este sentido, ya que el volumen del lumen conal es relativamente pequeño (Grimes y Kirby, 2009). Otra función que se le ha asignado es la de reservorio elástico en el sentido de *Windkessell* (Von Skramlik, 1935). No obstante, el cono no parece ser el responsable de amortiguar los picos de presión sanguínea, ya que sus paredes no son ricas en material elástico. Probablemente, la función principal del cono sea participar en el cierre activo de las válvulas para prevenir el reflujo sanguíneo durante la diástole (Satchell y Jones, 1967). Una evidencia adicional para esta función procede de la presencia de tejido nodal en la unión conoventricular, el cual es responsable del ligero desfase entre la eyección ventricular y el cierre valvular (Satchell, 1991). En este sentido, es importante tener en cuenta que, en la mayoría de los elasmobranquios, sólo las válvulas de la hilera distal pueden contactar entre ellas para cerrar el lumen conal cuando el cono está relajado. Se ha propuesto que el cierre del sistema valvular se produce gracias a una onda de contracción peristáltica del cono en sentido próximo-distal (Satchell y Jones, 1967). Por último, se ha aducido que, en algunas especies, las contracciones del cono y el subsiguiente movimiento del sistema valvular pueden contribuir a la regulación del flujo sanguíneo a través de las diferentes arterias branquiales (Satchell, 1976).

En los teleósteos, los miocardiocitos conales presentan una disposición en espiral. Ello procova que las fuerzas de contracción actúen helicoidalmente, lo cual sugiere que el cono participa activamente en el cierre del sistema valvular evitando así el reflujo sanguíneo durante la diástole ventricular (Schib et al., 2002; Icardo, 2006).

En los acipenseriformes se ha sugerido que el cono pudiera desempeñar una función adicional, relacionada con el establecimiento y mantenimiento de la respuesta inmune (Icardo et al., 2002b). Esta idea se fundamenta en la presencia de formaciones nodulares que contienen, linfocitos, macrófagos y células mitóticas en el espacio subepicárdico del cono (Scatizzi, 1933; Fange, 1986; Icardo et al., 2002b).

El bulbo arterioso presenta una amplia diversidad morfológica interespecífica en los teleósteos. Sus paredes están constituidas principalmente por musculatura

Publicaciones y Divulgación Científica
UMA UNIVERSIDAD DE MÁLAGA

lisa, elastina y colágeno. Tiene una notable capacidad de distensión cuando se llena de sangre proveniente del ventrículo (Licht y Harris, 1973). Ello es debido a la gran cantidad y a las propiedades de la elastina presente en sus paredes, la cual posee menos uniones cruzadas que en el caso de los vasos de los mamíferos (Serafini-Fracassini et al., 1978). Clásicamente, se ha considerado que, en los teleósteos, el bulbo arterioso actúa como un reservorio elástico o *Windkessel*, cuya función es amortiguar los picos de presión durante la sístole ventricular, proporcionar un flujo sanguíneo casi constante hacia el delicado sistema vascular branquial y prolongar dicho flujo durante la diástole (Farrell y Jones, 1992). Por su parte, las trabéculas del bulbo arterioso actúan limitando la distensión y asisten a la función de *Windkessel*, actuando como un sistema de deflectores para reducir la fuerza directa de la eyección ventricular (Santer, 1985). El colágeno se localiza en el espacio subepicárdico, contrarrestando la expansión del bulbo, y no presenta una relación espacial íntima con la elastina. Esta disposición hace posible que el colágeno y la elastina trabajen de manera sinérgica como un sistema que limita la tensión parietal (Wolinsky y Glagov, 1964). En conclusión, hoy en día se asume que el bulbo tiene una función protectora de los vasos branquiales, evitando los pulsos sanguíneos durante la sístole ventricular y manteniendo la perfusión constante de sangre hacia las branquias durante la diástole ventricular (Icardo et al., 1999a, b; Braun et al., 2003; Evans et al., 2003). Además, estudios recientes han puesto de manifiesto que, en algunas especies, el bulbo está bajo control neurohormonal (Evans et al., 2003), lo que sugiere que el papel de esta porción cardiaca posiblemente no se limite al de un *Windkessel* pasivo.

Desarrollo del tracto de salida cardiaco

Los primeros datos acerca de la embriología del corazón de los elasmobranquios figuran en trabajos de tipo descriptivo sobre la ontogenia y cronología del desarrollo realizados tiempo atrás (p.ej., Balfour, 1876, 1878; Weber, 1908; Scammon, 1911). El objetivo de la mayoría de esos trabajos ha sido el establecimiento de una cronología

Publicaciones y Divulgación Científica
UNIVERSIDAD DE MÁLAGA

de estadios embrionarios a base de caracteres reconocibles externamente (Ballard et al., 1993). Entre otros estudios más recientes centrados en el desarrollo cardiaco de los elasmobranquios, cabe destacar el de Nair (1969) en *Carcharias (=Carcharhinus) sorrah*, con especial énfasis en el desarrollo del tejido de conducción, el de Pelster y Bemis (1991) en *Raja erinacea*, en el que correlacionan aspectos morfológicos y hemodinámicos durante la cardiogénesis temprana, y el de Muñoz-Chápuli et al. (1994b) en *S. canicula*, que recoge los principales eventos de la cardiogénesis en estadios previos a la eclosión. Los resultados más destacables de los estudios citados se mencionan a continuación.

En el lamniforme *C. sorrah,* cuando los embriones tienen 60 mm de longitud total (LT), existe una continuidad entre el miocardio ventricular y el miocardio conal. En este momento del desarrollo, en el cono se aprecian los cojines endocárdicos que formarán las válvulas conales. A los 100 mm LT, en el cono ya se diferencian dos hileras de válvulas, una proximal con cinco válvulas y otra distal con tres (Nair, 1970).

En *R. erinacea*, el tubo cardiaco aparece plegado en forma de S en embriones de 27 días post-desove (LT=18 mm). En estos embriones el atrio se sitúa dorsalmente con respecto al ventrículo y al cono arterioso, el miocardio tiene un grosor uniforme a lo largo de todo el corazón y no existen válvulas entre las diferentes cámaras, aunque aparecen pequeñas constricciones en las fronteras atrioventricular y conoventricular. A partir de ese momento, el corazón experimenta un desarrollo extremadamente rápido, como se aprecia en los embriones de estadios intermedios, en los que pronto se distinguen las válvulas atrioventriculares (34 días post-desove, LT=31 mm) y las válvulas conales (39 días post-desove, LT=34 mm). En los embriones de 107 días post-desove (LT=91 mm), el corazón está casi totalmente diferenciado (Pelster y Bemis, 1991).

En *S. canicula*, en los embriones de 19 mm LT se aprecian los tres cojines endocárdicos precursores de las válvulas conales. Asimismo, en el canal atrioventricular y en el tracto de salida, las células del endocardio dan lugar a células mesenquimáticas que van poblando la gelatina cardiaca. A los 33 mm LT, comienzan a excavarse los cojines endocárdicos conales y se reconocen los primeros

Publicaciones y Divulgación Científica
UMA UNIVERSIDAD DE MÁLAGA

perfiles vasculares en los surcos intercamerales. En embriones de 40 mm LT se forman las cuatro válvulas atrioventriculares y las dos hileras de válvulas conales (Muñoz-Chápuli et al., 1994b).

La pintarroja ha sido objeto de otras investigaciones relativas a la formación y progresión del epicardio (Muñoz-Chápuli et al., 1994b, 1996, 1997). En esta especie, el epicardio deriva del proepicardio, que consiste en dos grandes cúmulos de células mesoteliales localizados en la superficie pericárdica del septo transverso, próximos al hígado y el seno venoso. Las células proepicárdicas se desprenden, flotan libremente en la cavidad pericárdica y se adhieren a áreas específicas del miocardio, sobre todo en los surcos atrioventricular y conoventricular. Entonces, las células se aplanan y se unen entre sí para formar un epitelio, el epicardio, que progresivamente va creciendo sobre la superficie cardiaca. Este proceso comienza en embriones de 14 mm LT. El corazón queda totalmente recubierto de epicardio a los 33 mm LT.

El desarrollo del sistema vascular coronario ha sido estudiado por De Andrés et al. (1993) en la pintarroja. El miocardio en formación se nutre, en un principio, gracias a la sangre que circula a través de los sinusoides intertrabeculares y, más adelante, mediante un sistema de vasos coronarios. Las venas coronarias se desarrollan más tempranamente que las arterias coronarias. El desarrollo del sistema vascular del corazón de la pintarroja comienza en los embriones de 31 mm LT, en los que aparece un divertículo en el seno venoso, que constituye el primordio del futuro seno coronario. Este divertículo se va extendiendo hacia los surcos atrioventricular y conoventricular, hasta que, en embriones de 36 mm LT, se completan sendos anillos venosos atrioventricular y conoventricular. Las primeras arterias coronarias aparecen en embriones de 40 mm LT. En estos embriones, desde la arteria hipobranquial medioventral parten dos arterias coronarias que se dividen para dar lugar a cuatro troncos arteriales conales, que avanzan en dirección al ventrículo. Los principales vasos coronarios están completamente formados en embriones de más de 58 mm LT. Con posterioridad a este estudio, diversos experimentos realizados en embriones de pollo y en quimeras pollo-codorniz han

Publicaciones y Divulgación Científica
UMA UNIVERSIDAD DE MÁLAGA

sugerido que los vasos coronarios se forman a partir de células proepicárdicas. Éstas contactan con el corazón en desarrollo, por el que se extienden, y experimentan una transformación epitelio-mesénquima, diferenciándose en precursores endoteliales que se ensamblan de novo (vasculogénesis) para formar tubos endoteliales (Mikawa y Gourdie, 1996; Männer, 1999; Pérez-Pomares et al., 2002). Esta explicación del desarrollo de los vasos coronarios se ha consolidado en los últimos años hasta el punto de que es la que recogen los textos actuales sobre el tema (p.ej., Majesky, 2004; Kirby, 2007). No obstante, el estudio de De Andrés et al. (1993) se ha visto revalorizado recientemente gracias a los hallazgos de Red-Horse et al. (2010), obtenidos a base de análisis histológicos y clonales en ratón y cultivo de corazones in vitro. Según estos autores, los vasos coronarios se originan a partir de yemas angiogénicas del seno venoso, más una pequeña contribución del endocardio que tapiza las cámaras cardiacas.

Asimismo, en embriones de la pintarroja se han llevado a cabo estudios sobre la formación de fibrillas en las células miocárdicas (Mykeblust y Kryvi, 1983), sobre el desarrollo de las válvulas senoatriales (Gallego et al., 1997) y sobre la ultraestructura del seno venoso (Ramos y Macías, 1998).

Otros trabajos que se refieren a aspectos particulares del desarrollo cardiaco en los elasmobranquios son el de Zummo (1983), que se centra en las características ultraestructurales del corazón embrionario de *Scyllium stellare (=Scyliorhinus stellaris)*, y el de Hamlett et al. (1996), sobre el desarrollo del sistema valvular en diferentes especies de elasmobranquios.

En cuanto respecta a los actinopterigios, las descripciones sobre el desarrollo del tracto de salida figuran en el ámbito de estudios de morfogénesis cardiaca realizados en un número reducido de especies, en su mayoría teleósteos (Senior, 1909; Alessio y Gandolfi, 1975; Stainier y Fishman, 1992; Hu et al., 2000; Schib, 2000; Grimes et al., 2006). En otros trabajos se tratan aspectos ultraestructurales del desarrollo cardiaco en diferentes especies de teleósteos (Santer, 1972; Leknes, 1984; Wanga et al., 2001). A continuación se comentan los datos más destacables.

Publicaciones y Divulgación Científica
UNIVERSIDAD DE MÁLAGA

En el sábalo americano, *Alosa sapidissima*, se ha demostrado que el bulbo arterioso se forma enteramente dentro de la cavidad pericárdica (Senior, 1909).

En la dorada, *S. auratus*, se han identificado los principales acontecimientos del desarrollo cardiaco en el marco de un amplio estudio sobre el desarrollo embrionario y postnatal (Alessio y Gandolfi, 1975).

También en la dorada, Schib (2000) ha descrito los cambios que experimenta el tracto de salida en el curso del desarrollo cardiaco a base de técnicas inmunohistoquímicas. Inicialmente el tracto de salida es inmunorreactivo frente al anticuerpo MF20 en toda su longitud, lo que indica su naturaleza miocárdica. A los tres días post-eclosión (dpe), se distinguen las primeras fibras de elastina y células mesenquimáticas en la región distal del tracto de salida, al tiempo que se inicia el recubrimiento epicárdico. Entre los 4 y los 7,5 dpe, en el tracto de salida aumenta la producción de elastina y la cantidad de células mesenquimáticas, las cuales difieren en forma y organización en las distintas regiones del tracto de salida. A los 5 dpe, en la porción proximal, que dará lugar al cono arterioso del adulto, se aprecia un marcaje con MF20 más intenso que en la porción distal, que dará lugar al futuro bulbo arterioso. A los 7 dpe, el bulbo no reacciona frente al MF20, lo que indica la ausencia de miocardio en su pared. En este estadio, el bulbo presenta una gran cantidad de elastina, al contrario de lo que sucede en el cono. El sistema valvular del tracto de salida comienza a desarrollarse hacia los 5 dpe, cuando aparecen dos cojines formados por sendos cúmulos de células mesenquimáticas. A los 8 dpe comienza la excavación de dichos cojines, a nivel de su cara bulbar. A los 10 dpe los cojines valvulares ya han adquirido su forma definitiva y se aprecian sus componentes anatómicos, el seno y la valva. En la dorada, las dos regiones del tracto de salida son claramente distinguibles a partir de los 14 dpe.

En el pez cebra, la interpretación del desarrollo del tracto de salida cardiaco ha estado sujeta a controversia. Hu et al. (2000) han constatado que el tracto de salida reacciona con MF20 durante las cuatro primeras semanas post-fertilización. A partir de ese momento, la porción distal no se marca con dicho anticuerpo y, en cambio, reacciona frente al anticuerpo anti-α-actina. A tenor de sus resultados, los autores

Publicaciones y Divulgación Científica
UMA UNIVERSIDAD DE MÁLAGA

deducen que debe existir una transición fenotípica de las células musculares de la porción distal del tracto de salida en desarrollo, de modo que, en estadios iniciales, presentan un fenotipo miocárdico (marcaje con MF20) y, en momentos posteriores, un fenotipo muscular liso (marcaje con anti-α-actina). Una vez completada esta transición, la porción distal experimenta un crecimiento y engrosamiento sustancial. En cuanto al desarrollo valvular, a los cinco días post-fertilización (dpf), se aprecian unos cojines mesenquimáticos que, a las cuatro semanas post-fertilización, están ya bastante celularizados. A los tres meses post-fertilización, las válvulas se insertan directamente en el miocardio ventricular y las valvas se afinan hacia su margen libre (Hu et al., 2000).

Las conclusiones de Hu et al. (2000) han sido revisadas por Grimes et al. (2006) a tenor de sus resultados con el compuesto 4,5-diamofluoresceína 2-diacetato (DAF-2DA), un indicador fluorescente del oxido nítrico que, en el pez cebra, marca el bulbo arterioso desde el inicio de su desarrollo, a las 48 horas post-fertilización (hpf), y continúa siendo específico para el bulbo durante la ontogenia. Según estos autores, la parte anterior del tracto de salida embrionario del pez cebra pierde su inmunorreactividad frente al MF20 mucho antes de lo indicado por Hu et al. (2000), concretamente entre las 48 y las 60 hpf y ello de manera concomitante con la aparición del bulbo embrionario. Además, el bulbo no reacciona frente a anticuerpos contra la musculatura estriada en ningún momento de la morfogénesis cardiaca. No es hasta los 20 dpf cuando el bulbo reacciona con un marcador inmunohistoquímico, concretamente con el anticuerpo contra la quinasa de la cadena ligera de la miosina del músculo liso.

Además de en los teleósteos, la morfogénesis del tracto de salida cardiaco ha sido estudiada con detalle en los acipenseriformes, concretamente en el esturión *A. naccarii* (Guerrero et al., 2004; Guerrero, 2007). En esta especie, desde el primer día post-eclosión se visualiza el tracto de salida, que está separado del ventrículo por un surco. En esta etapa, la pared del tracto de salida está formada por dos capas celulares, el endocardio y el miocardio, ambas separadas por gelatina cardiaca. El tracto de salida se marca, a lo largo de toda su longitud, con el anticuerpo

Publicaciones y Divulgación Científica
UMA UNIVERSIDAD DE MÁLAGA

MF20. A los 4 dpe la porción distal no muestra dicha inmunorreactividad y la pared está constituida por una capa endotelial, una capa mesenquimática muy celularizada y una capa epitelial. A partir de los 6 dpe, la región distal se marca con el anticuerpo anti-β-actina, específico para la musculatura lisa, y se acumula colágeno en la matriz extracelular. Esta región distal es precisamente la que se va a convertir en el bulbo arterioso. A los 7 dpe, la porción distal o bulbar comienza a tener una organización semejante a la aórtica y aparece elastina, cuya cantidad aumenta gradualmente. En la porción proximal o conal, se distinguen los cojines endocárdicos. A los 24 dpe ya se han formado completamente los dos segmentos del tracto de salida, el cono arterioso, de naturaleza miocárdica (MF20 positivo), y el bulbo arterioso, con musculatura lisa (β-actina positivo).

La bibliografía concerniente al desarrollo de las arterias coronarias en los actinopterigios es muy escasa. Bertmar (1962) ha estudiado el desarrollo del sistema vascular en *Hepsetus odöe*, indicando únicamente que las arterias coronarias se originan de una arteria hipobranquial. En el esturión, se han identificado los primeros "perfiles vasculares" en el espacio subepicárdico del cono arterioso y del ventrículo a los 9-10 dpe. A los 22-23 dpe el miocardio conal ya está recorrido por abundantes vasos (Icardo et al., 2004; Guerrero, 2007).

Procesos morfogenéticos básicos del desarrollo cardiaco

La formación del corazón es un proceso morfogenético complejo en el que diversas poblaciones de células precursoras con diferentes patrones de regulación espaciotemporal se integran para dar lugar a regiones específicas del tubo cardiaco. Las células precursoras cardiacas derivan del mesodermo esplácnico de los denominados campos cardiacos primario y secundario, con la aportación adicional de células de la cresta neural que son esenciales para la maduración del polo arterioso del corazón. También contribuye a la formación del corazón una estructura mesenquimática transitoria que se forma a nivel del extremo posterior del tubo cardiaco en desarrollo. Se trata del proepicardio (u órgano proepicárdico), que da lugar, por una parte, a las células que constituyen

Publicaciones y Divulgación Científica
UMA UNIVERSIDAD DE MÁLAGA

el epicardio y, por otra parte, a la musculatura lisa de los vasos coronarios y a células intersticiales/fibroblastos cardiacos (Vincent y Buckingham, 2010).

Los procesos morfogenéticos básicos que intervienen en las etapas tempranas del desarrollo cardiaco no difieren sustancialmente entre los diversos grupos de vertebrados (Weinstein y Fishman, 1996; Fishman y Chein, 1997; Fishman et al., 1997). En el pollo y el ratón, los progenitores cardiacos comienzan a generarse durante las etapas iniciales de la gastrulación, a partir de células del epiblasto que ingresan a través de la línea primitiva y se sitúan bilateralmente en el mesodermo lateral (García-Martínez y Schoenwolf, 1993; Schoenwolf y García Martínez; 1995; Tam et al., 1997). La localización cráneo-caudal de las células precardiacas a lo largo de la línea primitiva se corresponde con el destino de dichas células en el mismo eje del tubo cardiaco (Cui et al., 2005; Chuai y Weijer, 2009). Tras la separación del mesodermo lateral en dos láminas (mesodermo somático y espláncnico) y la formación de la cavidad celómica, los precursores cardiacos se sitúan en el mesodermo espláncnico y constituyen el mesodermo cardiogénico de los campos cardiacos bilaterales (revisado en Brand, 2003; Abu-Issa y Kirby, 2007, 2008). Más tarde, los campos cardiacos bilaterales migran a la región anterior y medial del embrión formando el primordio cardiaco en forma de herradura en el embrión de ratón y los tubos endocárdicos en el embrión de pollo, que, seguidamente, se fusionan en la línea medioventral dando lugar al tubo cardiaco lineal (Colas et al., 2000; Redkar et al., 2001; Moreno-Rodríguez et al., 2006; Abu-Issa y Kirby, 2007, 2008). Este tubo experimenta una torsión a la derecha y hacia la región anterior, dando lugar al asa cardiaca (Abu-Issa et al., 2004; Abu-Issa y Kirby, 2007). Los miocardiocitos que se diferencian tempranamente no proliferan y el tubo cardiaco se elonga a base de la incorporación de nuevas células progenitoras (Buckingham et al., 2005). El campo cardiaco primario constituye la primera población de células mesodérmicas que se diferencian para dar lugar al tubo cardiaco primitivo y contribuye a la formación del ventrículo izquierdo y parte de los atrios (Abu-Issa y Kirby, 2007, 2008; Dyer y Kirby, 2009). Cuando comienza el proceso de torsión, el tubo cardiaco crece mediante la incorporación progresiva de precursores del campo

Publicaciones y Divulgación Científica
UMA UNIVERSIDAD DE MÁLAGA

cardiaco secundario al extremo anterior y posterior del tubo cardiaco (De la Cruz et al, 1977; Waldo et al., 2001; Kelly et al., 2001; Moorman y Christoffels, 2003; van Wijk et al., 2009; van der Berg et al., 2009). El campo cardiaco secundario, ubicado en la zona ventral de la faringe, aporta precursores que participan en la formación del tracto de salida, ventrículo derecho y parte de los atrios (Buckingham et al., 2005). En el pollo, una subpoblación medial de estos precursores permanece en la pared del pericardio, en posición caudal con respecto al polo arterioso en desarrollo, hasta el momento en que se incorpora al tubo cardiaco para diferenciarse en miocardio de la parte distal del tracto de salida y en musculatura lisa de la base de las grandes arterias (Mjaatvedt et al., 2001; Waldo et al., 2001; Waldo et al., 2005a, b).

Los resultados que demuestran que el tracto de salida cardiaco del pez cebra adulto es homólogo al de aves y mamíferos (Grimes et al., 2006; Grimes et al., 2010) han suscitado el interrogante acerca de la existencia de un campo cardiaco secundario en peces. Estudios recientes han confirmado dicha existencia en el pez cebra (Hami et al., 2011; Lazic y Scott, 2011; Zhou et al., 2011). En esta especie no existe una línea primitiva mediodorsal. Aún así, la localización inicial y los movimientos subsiguientes que experimentan los precursores cardiacos durante la gastrulación se asemejan a lo descrito en otros vertebrados (Schoenebeck et al., 2007; Hami et al., 2011). A diferencia del pollo, en el que las células del campo cardiaco secundario se disponen en una posición mediocaudal, en el pez cebra se ha comprobado que dichas células ocupan una posición mediocraneal en los campos cardiogénicos mesodérmicos. Ello parece estar en relación con el hecho de que en el pez cebra, que es una especie anamniota, el celoma y los campos cardiogénicos bilaterales no se incurvan, como sucede en el pollo, sino que se fusionan para formar primeramente un cono cardiaco y seguidamente un tubo (Rohr et al., 2008). En el pez cebra, a las 30 hpf los precursores del campo cardiaco secundario se identifican en la pared pericárdica adyacente al tubo cardiaco recién formado. Desde esa posición, se incorporan al polo arterioso definitivo, diferenciándose progresivamente en miocardio ventricular y musculatura lisa del bulbo arterioso (Hami et al., 2011).

Publicaciones y Divulgación Científica
UNIVERSIDAD DE MÁLAGA

Los mecanismos moleculares implicados en la formación del polo arterioso cardiaco son semejantes en los vertebrados estudiados hasta el momento. Tanto en el ratón como en el pez cebra, las células de los campos cardiacos primario y secundario son molecularmente distintas (Kelly et al., 2001; Cai et al., 2003). El factor de transcripción Tbx1 y la vía de Sonic hedgehog son necesarios para el desarrollo normal del polo arterioso cardiaco. El factor de transcripción Isl 1 se expresa específicamente en las células indiferenciadas del campo cardiaco secundario. La vía de señalización de Bmp, a través de la activación de Smad1/5/8, regula la diferenciación de las células del campo cardiaco secundario a miocardiocitos o a células musculares lisas. Esta serie de datos indica que los patrones moleculares indispensables para el desarrollo del campo cardiaco secundario y su diferenciación en los diferentes componentes del polo arterioso del corazón están presentes ya en teleósteos (Hami et al., 2011).

Es conveniente indicar aquí que, en opinión de algunos autores, únicamente existe un campo cardiaco y no dos territorios cardiogénicos independientes. Este campo cardiaco único está compuesto por células precursoras cardiacas que dan lugar a varios linajes (Abu-Issa et al., 2004; Meilhac et al., 2004; Moorman et al., 2007; Brade et al., 2007). Se trata de un territorio proliferativo bilateral de posición caudal que, a través del mesodermo pericárdico dorsal, aporta gradualmente células precursoras a ambos polos del corazón (van den Berg et al., 2009).

Objetivos del presente estudio

Antes de formular los objetivos del presente trabajo, es conveniente realizar una serie de puntualizaciones relacionadas con los antecedentes expuestos.

En contra de la opinión de que el bulbo arterioso no es un componente cardiaco (Boas, 1901; Grodzinsky, 1938), se ha demostrado recientemente que el bulbo arterioso de los teleósteos (1) no es una extensión caudal de la aorta ventral, (2) constituye una entidad anatómica independiente tanto de la aorta ventral, arterial, como del cono arterioso, miocárdico, y (3) es intrapericárdico desde el inicio de

Publicaciones y Divulgación Científica
UMA UNIVERSIDAD DE MÁLAGA

su desarrollo (Hu et al., 2000; Grimes et al., 2006). Además, se ha puesto de manifiesto que el bulbo arterioso de los teleósteos es homólogo a la región basal, intrapericárdica, de los troncos aórtico y pulmonar de las aves y los mamíferos (Grimes et al., 2006).

En el esturión, la aorta ventral consta de dos segmentos, uno extrapericárdico y otro intrapericárdico, que difieren de forma notable en la disposición de sus elementos estructurales (Icardo et al., 2002a, b). En esta misma especie, se ha demostrado que el denominado segmento aórtico intrapericárdico se desarrolla en el extremo distal del tracto de salida cardiaco embrionario y que lo hace siguiendo las mismas etapas morfogenéticas que acontecen en el desarrollo del bulbo del pez cebra. Estos resultados sustentan la homología entre el bulbo arterioso de los teleósteos y el segmento aórtico intrapericárdico de los acipenseriformes, que, por lo tanto, ha de interpretarse como un verdadero bulbo arterioso (Guerrero et al., 2004).

Las descripciones que figuran en una serie de trabajos clásicos (Stannius, 1846; Boas, 1880a, b; Senior, 1907a, b; Parsons, 1930) suscitan la duda sobre si el tracto de salida cardiaco ha estado compuesto por un cono arterioso y un bulbo arterioso desde el inicio de la historia evolutiva de los vertebrados gnatostomados. Entre los trabajos mencionados cabe destacar el de Parsons (1930), que realizó un estudio del tracto de salida cardiaco de diferentes especies de peces, incluidos algunos elasmobranquios, centrándose en el número de válvulas e hileras de válvulas. Según este autor, no cabe distinguir entre bulbo arteriosos y cono arterioso; para él, todo el tracto de salida es simplemente cono. Concretamente en los elasmobranquios, el cono arterioso es una cámara recta, bien formada, de paredes gruesas y una luz ancha. En *Acanthias*, en *Raia (= Dipturus) batis* y en *R. clavata*, el miocardio conal llega al límite anterior de la cavidad pericárdica. En cambio, en *S. canicula* el miocardio no alcanza este límite, de modo que alrededor de un tercio del cono arterioso carece de miocardio y, en su lugar, se presenta un tejido de la misma

Publicaciones y Divulgación Científica
UNIVERSIDAD DE MÁLAGA

naturaleza que el que compone la pared de la aorta ventral más allá del límite del pericardio. En *Pristiurus melanostomus* el miocardio no se extiende más allá de la mitad de la distancia entre la base del cono y el límite del pericardio. Según Parsons (1930), esta parte del cono está formada por musculatura no estriada. A tenor de sus observaciones, este autor escribe en su artículo: "si las diferencias descritas por Gegenbauer entre cono y bulbo arterioso se aplicaran estrictamente, sería necesario reconocer que ambos están representados en el cono de este elasmobranquio".

Los antecedentes expuestos anteriormente abrieron el interrogante de si, en los elasmobranquios, al igual que en los teleósteos y los acipenseriformes, el tracto de salida cardiaco está compuesto por un cono arterioso y un bulbo arterioso como supusieron Parsons (1930) y Guerrero et al. (2004).

Esta serie de premisas han conducido a la formulación de los objetivos siguientes:

1. Describir la anatomía y la histomorfología de los componentes del tracto de salida de los condrictios.
2. Averiguar si los elasmobranquios poseen un bulbo arterioso equivalente al bulbo de los actinopterigios.
3. En caso afirmativo, comparar desde el punto de vista morfológico el bulbo arterioso de diferentes especies de elasmobranquios.
4. Estudiar las principales etapas del desarrollo del tracto de salida de los elasmobranquios.

Para cumplir los objetivos propuestos fue preciso disponer, en primer lugar, de corazones de ejemplares adultos de especies representativas de la mayor parte posible de taxones de condrictios. En segundo lugar, fue necesario contar con una especie de elasmobranquio de la que se pudiera obtener huevos embrionados a fin de identificar los principales eventos de la morfogénesis cardiaca y determinar cuáles

Publicaciones y Divulgación Científica
UNIVERSIDAD DE MÁLAGA

son los periodos que requieren de un estudio más detallado. La especie elegida para esta última finalidad fue un representante del orden Carcharhiniformes, *Galeus atlanticus*. Las razones que respaldan esta elección se exponen en el capítulo sobre material y métodos de la presente memoria.

Publicaciones y Divulgación Científica
UNIVERSIDAD DE MÁLAGA

Material y métodos

Publicaciones y
Divulgación Científica
UNIVERSIDAD DE MÁLAGA

UNIVERSIDAD DE MÁLAGA
Publicaciones y Divulgación Científica

Material

Para el estudio de la diversidad morfológica se han utilizado ejemplares de 49 especies perteneciente a 21 familias de ocho órdenes diferentes que se incluyen en la tabla 1.

Para el estudio de la morfogénesis del tracto de salida cardiaco se han examinado 158 embriones (Tabla 2) y nueve especímenes recién eclosionados de *G. atlanticus*. Los estadios de desarrollo se han determinado según los criterios de la serie de Ballard et al. (1993), establecida para la pintarroja (*S. canicula*). Esta especie pertenece a la familia Scyliorhinidae, al igual que *G. atlanticus*. Ambas especies son semejantes en cuanto a sus principales características somáticas y los rasgos distintivos de las respectivas secuencias del desarrollo, bajo condiciones ambientales controladas y constantes, muestran una clara correspondencia.

Métodos

Recogida de muestras de adultos

Buena parte de los ejemplares adultos han sido capturados durante el transcurso de campañas llevadas a cabo por diversos centros del Instituto Español de Oceanografía -IEO- (Figs. 2, 3). En todos los casos, las campañas se realizaron a bordo de buques vinculados al IEO, actualmente dependiente del Ministerio de Economía y Competitividad.

Campañas MEDITS_ES (Jefe de campañas: Dr. Luis Gil de Sola Simarro, Centro del IEO de Fuengirola, Málaga), a bordo del buque "Cornide de Saavedra", durante los meses de abril-mayo de los años 2005 al 2011, en el Mediterráneo occidental -mar de Alborán, isla de Alborán y golfo de Vera- (Fig. 2). Los lances o estaciones se realizaron a una profundidad de entre 10 y 800 m siguiendo un

Publicaciones y Divulgación Científica
UNIVERSIDAD DE MÁLAGA

Tabla 1. Especies utilizadas para el estudio de la diversidad morfológica del tracto de salida cardiaco.

Orden	Familia	Especie	Nombre común	Número de ejemplares
Chimaeriformes	Chimaeridae	*Chimaera monstrosa*	Quimera o gato	16*
		Hydrolagus affinis	Borrico o quimera ojo chico	2*
		Hydrolagus mirabilis	Quimera ojón	1
	Rhinochimaeridae	*Harriotta raleighana*	Quimera picuda del Pacífico	2*
		Rhinochimaera atlantica	Quimera elefante	3*
Hexanchiformes	Hexanchidae	*Heptranchias perlo*	Cañabota bocadulce	3*
		Hexanchus griseus	Cañabota gris	3*
Squaliformes	Squalidae	*Squalus megalops*	Galludo chato	2
	Centrophoridae	*Centrophorus granulosus*	Quelvacho	3*
		Centrophorus niaukang	Quelvacho negro	1
		Centrophorus squamosus	Quelvacho negro	1
		Centrophorus uyato	Quelva	6*
		Deania calcea	Lija o tollo picudo	1
	Etmopteridae	*Centroscyllium fabricii*	Tollo negro	1*
		Etmopterus princeps	Tollo lucero	1
		Etmopterus spinax	Negrito	7*
	Somniosidae	*Centroselachus crepidater*	Cazón de nariz larga aterciopelada	1*
		Centroscymnus coelolepis	Pailona	2
		Centroscymnus cryptacanthus	Sapata chata o Pailona ñata	1*
		Zameus squamulosus	Bruja terciopelo	1
	Oxynotidae	*Oxynotus centrina*	Cerdo marino	9*
	Dalatiidae	*Dalatias licha*	Carocho	9*
Lamniformes	Alopiidae	*Alopias vulpinus*	Pez zorro	2
	Lamnidae	*Isurus oxyrinchus*	Marrajo	4*

Orden	Familia	Especie	Nombre común	Número de ejemplares
Carcharhiniformes	Scyliorhinidae	*Apristurus brunneus*	Pejegato marrón	1
		Galeus atlanticus	Bocanegra atlántica	10*
		Galeus melastomus	Bocanegra	13*
		Scyliorhinus canicula	Pintarroja	8*
		Scyliorhinus cervigoni	Alitán	1
	Carcharhinidae	*Prionace glauca*	Tiburón azul	3*
	Triakidae	*Galeorhinus galeus*	Cazón	5*
		Mustelus lunulatus	Musola segadora	1
		Mustelus mustelus	Musola lisa	2*
		Mustelus punctulatus	Musola pimienta	1*
	Sphyrnidae	*Sphyrna zygaena*	Tiburón martillo	4*
Rajiformes	Rajidae	*Leucoraja naevus*	Raya santiaguesa, Escrita vestida	7*
		Leucoraja circularis	Raya falsa vela	3*
		Dipturus oxyrinchus	Raya picuda	1
		Raja asterias	Raya estrellada	6*
		Raja clavata	Raya de clavos, Clavellada	4*
		Rajella leopardus	Raya leopardo	1
	Rhinobatidae	*Platyrhinoides triseriata*	Guitarra espinuda	2*
Myliobatiformes	Dasyatidae	*Dasyatis pastinaca*	Raya látigo	1
		Pteroplatytrygon violacea	Escursana	2*
	Myliobatidae	*Myliobatis californica*	Raya murciélago	1*
		Myliobatis aquila	Águila marina	3
	Urotrygonidae	*Urobatis halleri*	Raya redonda de Haller	5*
Torpediniformes	Torpedinidae	*Torpedo marmorata*	Tembladera	9*
		Torpedo nobiliana	Tremielga negra	5*

El asterisco indica las especies estudiadas mediante técnicas histomorfológicas e inmunohistoquímicas.

protocolo común para todas las estaciones (Bertrand et al., 2002a) y su duración osciló entre media hora, para profundidades menores a 200 m, y una hora, en lances a mayor profundidad. En todos los casos, los lances se efectuaron a una velocidad constante de 2,7-3 nudos. El arte de pesca empleado fue un aparejo experimental denominado GOC-73 que consistió en una red en forma de embudo,

Tabla 2. Número de embriones examinados en función del estadio, la longitud total y el tipo de técnica a la que se destinaron.

Estadio	Talla (mm)	Nº de embriones incluidos en parafina	Nº de embriones incluidos en araldita	Nº de embriones estudiados por microscopía electrónica de barrido
18	3-4	1	2	
19	3-5		2	4
20	5-6	4	2	3
21	5-9	1	2	4
21-22	9			1
22	6-10	3	4	1
22-23	9			1
23	7-11	3	3	2
24	9-14	5	3	2
25	12-16	3	1	2
26	16-17	3		3
26-27	15	1		
27	15-19	2	1	3
27-28	18-20	1		1
28	17-24	5	1	7
28-29	21-24			1
29	22-29	12 (2)	2	7
30	27-30	4 (2)		3
31	30-35	8 (4)		3
32	36-49	10 (3)	1	2
32-33	41			1
33	49-56	5 (1)		2
34	59-67	9 (3)		1
Total	158	80 (15)	24	54

Entre paréntesis figuran los ejemplares incubados con el compuesto DAF-2DA.

Publicaciones y Divulgación Científica
UNIVERSIDAD DE MÁLAGA

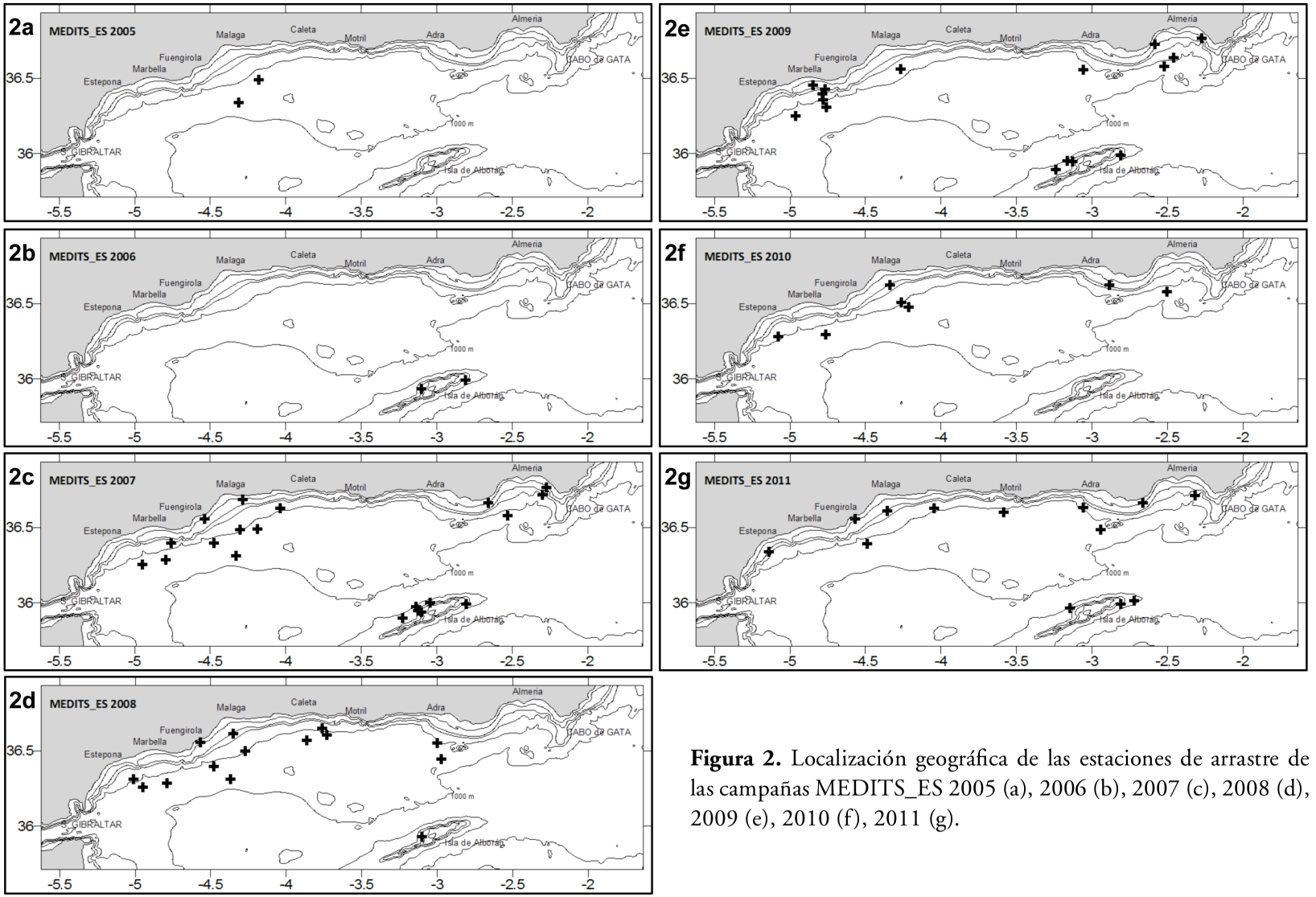

Figura 2. Localización geográfica de las estaciones de arrastre de las campañas MEDITS_ES 2005 (a), 2006 (b), 2007 (c), 2008 (d), 2009 (e), 2010 (f), 2011 (g).

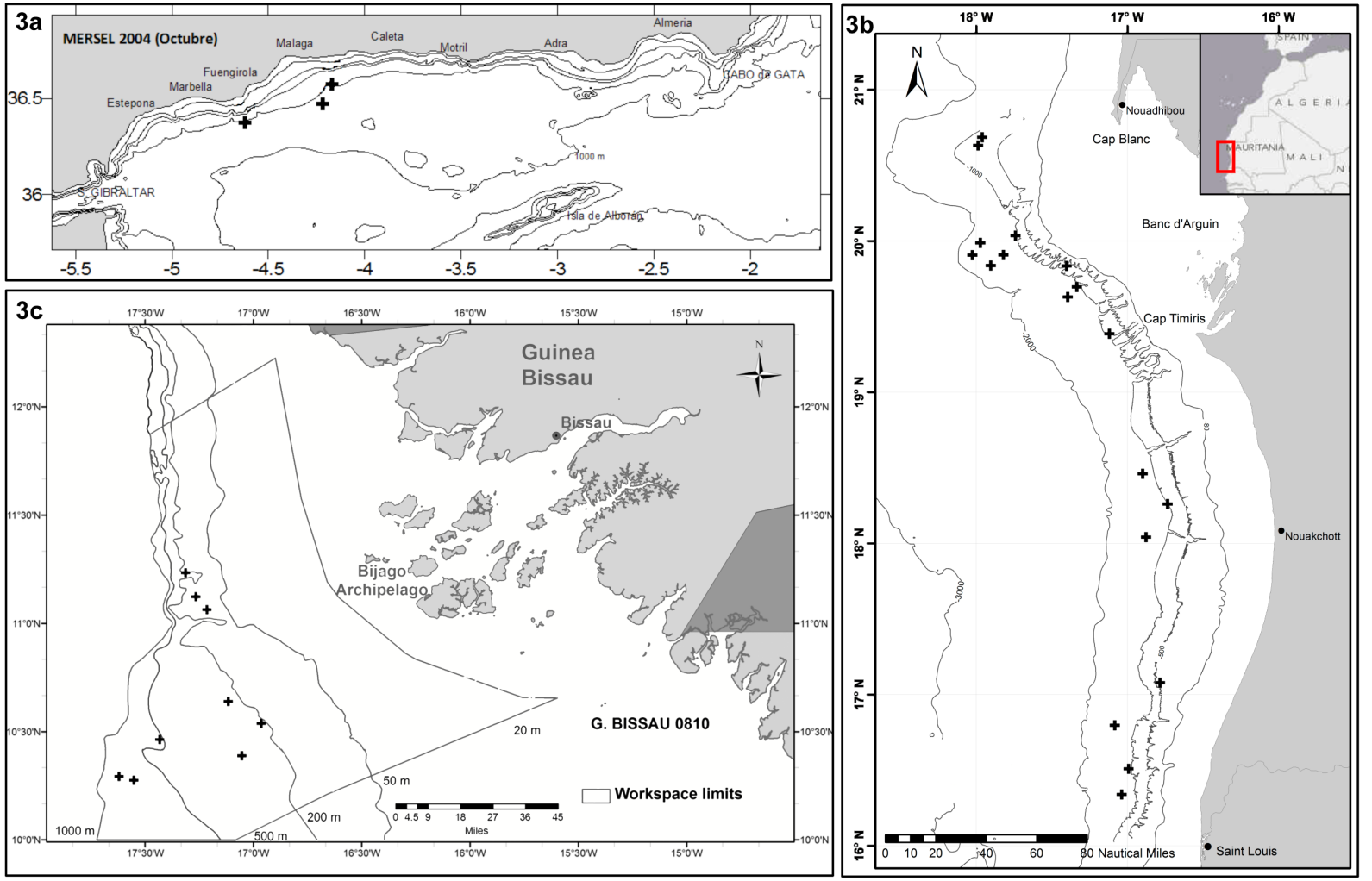

Figura 3. Localización geográfica de las estaciones de arrastre de las campañas MERSEL 2004 en las costas de Málaga (a), MAURIT 2008 y 2009 en Mauritania (b) y BISSAU 2008 en Guinea Bissau (c).

con una abertura vertical de entre 2,7 y 3,2 m y una abertura horizontal de 16 m, con 58,6 de relinga inferior y 47,5 m de relinga superior (Fig. 4). La luz de malla en el copo era de 20 mm (Fiorentini et al., 1999; Dremière et al., 1999; Bertrand et al., 2002b).

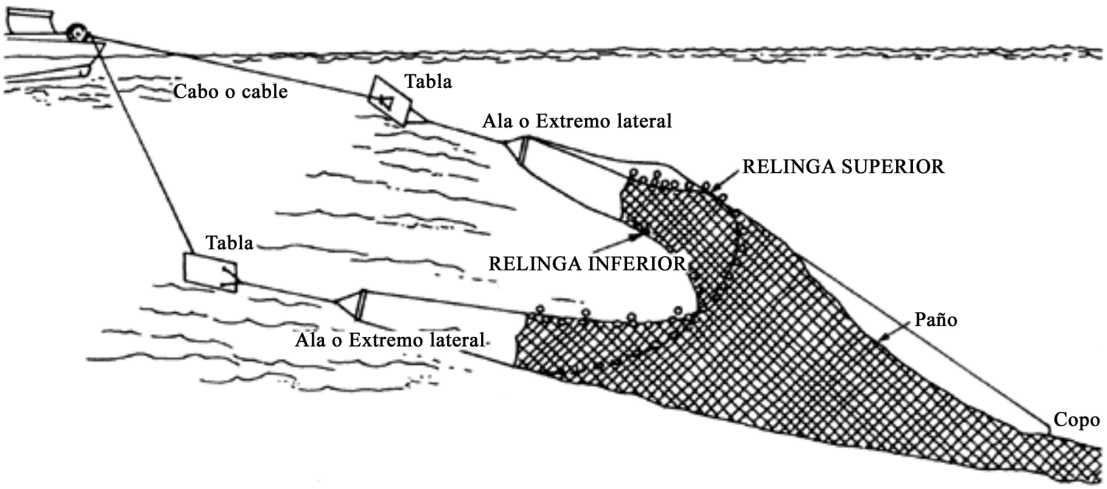

Figura 4. Esquema del arte de pesca empleado en el arrastre. Reproducido de www.jovenclub.cu/.../ciencia3/081/htm/sec_8.htm.

Campaña MERSEL 1004 (Jefe de campaña: Dr. Luis Gil de Sola Simarro, Centro del IEO de Fuengirola, Málaga), realizada a bordo del buque oceanográfico "Francisco de Paula Navarro" en noviembre de 2004 frente a las costas de Málaga (Fig. 3a). El arte de pesca y la metodología de los lances fueron similares a los indicados para las campañas MEDITS_ES.

Campañas MAURIT (Jefa de campaña: Dra. Ana Ramos Martos, Centro del IEO de Vigo, Pontevedra), llevadas a cabo a bordo del buque "Vizconde de Eza" durante el mes de noviembre de los años 2008 y 2009 por la costa de Mauritania (Fig. 3b). Estas campañas se desarrollaron de forma coordinada con el Institut Mauritanien des Recherches Océanographiques et Pêches (IMROP) de Mauritania. Los lances se realizaron a una profundidad comprendida entre 80 y 2000 metros. El tiempo de los arrastres en la zona costera fue de media hora. En la zona profunda, a partir de 400 m, se prolongó durante una hora. La red de arrastre utilizada fue una

Publicaciones y Divulgación Científica
UNIVERSIDAD DE MÁLAGA

comercial del tipo Lofoten. El aparejo tenía 17,7 m y 5,5 m de aberturas horizontal y vertical, respectivamente, y la luz de malla en el copo era de 35 mm. Además, iba provisto de malletas, diávolos de acero y flotadores de alta resistencia, con el fin de solventar las dificultades para el arrastre existentes en gran parte de los fondos muestreados (Ramos et al., 2010).

Campaña BISSAU (Jefa de campaña: Dña. Eva García Isarch, Centro del IEO de Cádiz), a bordo del buque oceanográfico "Vizconde de Eza" durante los meses de octubre y noviembre de 2008 en aguas de la República de Guinea Bissau (Fig. 3c). Esta campaña tuvo lugar en el ámbito de la cooperación del IEO con el Ministerio de las Pescas de Guinea Bissau. Se realizaron lances entre 21 y 940 m de profundidad, de media hora de duración. La velocidad de arrastre fue de tres nudos. El arte de pesca utilizado fue una red de arrastre del tipo Baca, concretamente el denominado Conakry, con un copo de 46 mm de malla teórica cubierto internamente por un paño de 25 mm. La relinga inferior tenía 52 m. La longitud de la red sin copo era de 32 m. El aparejo estaba provisto de malletas, de 55 mm de diámetro, cuya longitud varió entre 100 m, para las estaciones cuya profundidad fue menor de 50 m, y 200 m para el resto de lances.

Otra parte de los ejemplares adultos empleados en el presente estudio se ha obtenido en diversos puertos pesqueros del litoral andaluz (Isla Cristina, Huelva, Cádiz, Algeciras, Tarifa, Marbella, Málaga, Caleta de Vélez, Motril y Almería). Asimismo, se han utilizado algunos especímenes pertenecientes a la colección del Departamento de Biología Animal de la Universidad de Málaga.

Preparación de los ejemplares adultos

Tanto los especímenes adultos capturados durante las campañas del IEO como los procedentes de barcos pesqueros estaban muertos cuando se manipularon para su estudio. Para cada animal, se registró el peso, el sexo y la talla. En el caso de los

Publicaciones y Divulgación Científica
UNIVERSIDAD DE MÁLAGA

elasmobranquios, para la talla se consideró la longitud total (LT), medida desde el extremo anterior del cuerpo hasta el extremo final de la aleta caudal. En el caso de los holocéfalos, para la talla se consideró la longitud comprendida entre el extremo anterior del cuerpo y la posición de la cloaca.

A continuación, se procedió a la extracción del corazón que se localiza en el espacio comprendido entre las aletas pectorales y el último par de arcos branquiales. En los ejemplares juveniles y adultos, se realizó un corte longitudinal, a nivel ventral, entre estos dos puntos. Después, se disecó la musculatura de la zona con el fin de acceder a la cavidad pericárdica. Seguidamente, tras cortar la aorta ventral y los arcos aórticos, anteriormente, y la vena hepática y las venas cardinales comunes, posteriormente, se aisló el corazón.

Obtención y mantenimiento de los huevos de *G. atlanticus*

Los huevos embrionados de *G. atlanticus* fueron recolectados durante el transcurso de las campañas MEDITS_ES citadas anteriormente. El modo de reproducción de esta especie es ovíparo. Se reproduce teóricamente durante todo el año, pero su periodo de puesta máximo se da entre los meses de mayo y septiembre.

Los huevos embrionados se extrajeron directamente de las hembras capturadas. Para ello, se efectuó una incisión ventral desde la cloaca hacia la parte anterior del cuerpo. Una vez localizados los oviductos, éstos se abrieron y se obtuvieron los huevos. Los huevos se mantuvieron en oscuridad en acuarios con agua de mar. Éstos tenían una capacidad de 60 l y estaban provistos de sistemas de aireación y filtración. En todo momento se controló la salinidad y el nivel de nitritos. La temperatura del agua estuvo comprendida entre los 15ºC y los 18ºC.

Extracción de los embriones

Previamente a la extracción de los embriones, se estimó su grado de desarrollo aproximado a través de la cubierta translúcida de la cápsula.

Publicaciones y Divulgación Científica
UNIVERSIDAD DE MÁLAGA

A continuación se procedió a la apertura de la cápsula, efectuando una incisión transversal y dos longitudinales, se extrajo el embrión, que se sacrificó mediante una sobredosis de metanosulfonato de tricaína (MS-222, Sigma) al 0,04% en tampón elasmobranquio (16,38 g/l NaCl, 0,89 g/l KCl, 1,11 g/l $CaCl_2$, 0,38 g/l $NaHCO_3$, 0,06 g/l NaH_2PO_4, 21,6 g/l urea; pH 7,2), y se separó del vitelo cortando la vena vitelina. Como se ha explicado anteriormente, la determinación de los correspondientes estadios del desarrollo se efectuó a base de los criterios expuestos en Ballard et al. (1993).

Cuando se consideró necesario para su mejor visualización, los ejemplares se tiñeron con rosa de bengala al 0,02% durante unos segundos. Finalmente, se observaron y fotografiaron bajo un estereomicroscopio Leica MZ1F provisto de una cámara Nikon DXML1200 o bien una Leica DFC500.

Fijación

Todo el material obtenido se fijó por inmersión en diferentes soluciones. Como norma general, dichas soluciones se usaron en una proporción "volumen de tejido/volumen de fijador" superior a 1:70. En el caso de los embriones de mayor tamaño, se realizó una disección gruesa, a base de un corte transversal en la zona inmediatamente posterior a la cintura pectoral, para facilitar la penetración de los fijadores. Asimismo, se procedió a fragmentar algunos de los corazones de los ejemplares adultos con el fin de fijar convenientemente la región del tracto de salida cardiaco.

La elección del fijador dependió del destino de las muestras, tal como se indica a continuación:

- histología convencional, histoquímica e inmunohistoquímica: formol neutralizado al 10%, líquido de Bouin o paraformaldehído al 4% en tampón elasmobranquio durante un mínimo de siete días en el caso de los corazones

Publicaciones y Divulgación Científica
UNIVERSIDAD DE MÁLAGA

de animales adultos y entre 12 y 32 horas en el caso de los embriones; una mezcla de metanol, acetona y agua -MAA- durante 24 horas.

- cortes semifinos y microscopía electrónica de barrido: solución de glutaraldehído al 3% en tampón elasmobranquio durante un mínimo de dos horas.

Incubación con 4,5-diaminofluoresceína 2-diacetato (DAF-2DA)

Un total de 15 embriones de *G. atlanticus* que se encontraban en los estadios de desarrollo 29 a 34 (véase tabla 2) y cuatro corazones de ejemplares adultos pertenecientes a las especies *C. monstrosa, G. atlanticus, E. spinax, L. naevus* se incubaron con 4,5-diaminofluoresceína 2-diacetato, DAF-2DA (Sigma). Este compuesto es un indicador fluorescente de la presencia de óxido nítrico y ha sido propuesto como marcador específico del bulbo arterioso en desarrollo (Grimes et al., 2006).

El procedimiento fue el siguiente. Una vez extraídos de la cápsula, los embriones se incubaron *in vivo* en DAF-2DA 10µM en tampón elasmobranquio durante 48 horas a 17ºC y en oscuridad. Seguidamente, los embriones se sacrificaron como se ha expuesto anteriormente y se fijaron. En el caso de los ejemplares adultos, los corazones se extrajeron en cuanto las redes de arrastre se izaron y se procesaron de la misma forma que los embriones.

Tras el correspondiente periodo de fijación, las muestras se prepararon para su estudio mediante cortes seriados para microscopía óptica, según el protocolo que se describe a continuación, y todo ello se realizó en oscuridad. Las secciones obtenidas se observaron y fotografiaron bajo un microscopio Leica DMLS provisto de un sistema de epifluorescencia y equipado con una cámara digital que, según el caso, fue una Nikon DXML1200 o bien una Leica DFC500. Dichas secciones se sometieron con posterioridad a otras técnicas histoquímicas, inmunohistoquímicas o de inmunofluorescencia.

Publicaciones y Divulgación Científica
UNIVERSIDAD DE MÁLAGA

Técnicas histológicas e histoquímicas para microscopía óptica

Tras la fijación, las muestras se procesaron para su inclusión en parafina.

La duración de los pasos sucesivos para la inclusión de los embriones varió en función de la talla. Así, se establecieron tres rangos de talla: embriones menores de 20 mm de LT, embriones de entre 20 y 40 mm y embriones mayores de 40 mm. La secuencia de pasos fue la siguiente: tres lavados con agua destilada de entre 5 y 10 minutos, deshidratación en etanol de gradación creciente (50º, 70º, 80º, 90º y 96º, durante 15, 30 y 40 minutos, respectivamente, y dos pasos de etanol absoluto de 20, 30 y 35 minutos cada uno, respectivamente), dos pasos intermedios de alcohol n-butílico (Panreac) de 20, 30 y 35 minutos cada uno, respectivamente, para continuar con varios baños sucesivos en el medio de inclusión Histosec (Merck) en una estufa a 60ºC. En el caso de los embriones menores 20 mm de longitud se realizaron tres baños de 30 minutos cada uno. En embriones de entre 20 y 40 mm se efectuaron dos baños de 15 minutos y otros dos de 30 minutos cada uno, mientras que para los embriones de más de 40 mm se hicieron dos baños de 20 minutos y los otros dos de 40 minutos cada uno. Para la inclusión de los corazones de los ejemplares de adultos se siguieron los siguientes tiempos: tres lavados con agua destilada de 20 minutos cada uno, deshidratación en etanol de gradación creciente (50º, 70º, 80º, 90º, 96º y dos pasos de etanol absoluto) de una hora cada uno, dos pasos intermedios de alcohol n-butílico de una hora cada uno, y, finalmente, dos baños de 30 minutos cada uno y otros dos baños de una hora cada uno en Histosec. Por último, se confeccionó el molde.

En el caso de las muestras fijadas en MAA, la inclusión comenzó a partir del paso de etanol 70º.

A continuación, se obtuvieron cortes seriados transversales, frontales y sagitales, de 3 a 10 µm de grosor (según el tamaño de la muestra), mediante un microtomo de rotación convencional (Leitz 1512). Los cortes se pasaron a un baño con agua destilada a 42ºC y, una vez estirados, se montaron en portaobjetos tratados

Publicaciones y Divulgación Científica
UNIVERSIDAD DE MÁLAGA

previamente con poli-L-lisina (Sigma) para favorecer la adhesión del tejido al porta (5 minutos en alcohol ácido, 5 minutos en agua destilada y, tras escurrir muy bien, 8 minutos en poli-L-lisina al 10%). Después, se mantuvieron 24 horas en una estufa a 37ºC.

Transcurrido este tiempo los portaobjetos se pasaron a la cadena de tinción o se almacenaron para su utilización posterior. Antes de la tinción o inmunotinción, se efectuó el desparafinado en xileno (3x10 minutos) y la hidratación en un gradiente alcohólico decreciente (2x5 minutos de etanol absoluto, 2x5 minutos de etanol 96º, 5 minutos de etanol 70º, 5 minutos de etanol 50º y 5 minutos de agua destilada). Una vez teñidas, las secciones se deshidrataron (1 minuto en etanol 96º y 1 minuto en etanol absoluto), se aclararon en eucaliptol (Panreac) (15 minutos) y se introdujeron en xileno (Panreac) (2x5 minutos), para, finalmente, montarlas con cubreobjetos de cristal y el medio DPX (BDH).

Las secciones se observaron y fotografiaron bajo un microscopio Leica DMLS provisto de una cámara digital Nikon DXML1200 o bien una Leica DFC500.

Las tinciones empleadas fueron:

Hematoxilina de Delafield-eosina amarillenta

Esta tinción proporciona una imagen general de la estructura del tejido y ha sido especialmente informativa en el caso de los tejidos poco diferenciados de los embriones tempranos. La hematoxilina tiñe los núcleos celulares de color azul oscuro y la eosina tiñe de rosa el resto del tejido. El protocolo de tinción fue el siguiente: hematoxilina de Delafield, 5 minutos; diferenciación en agua corriente, 5 minutos; lavado en agua destilada; eosina amarillenta al 1%, 5 minutos; lavado en agua destilada.

Tricrómico de Masson-Goldner

Esta tinción proporciona una visión general de los elementos estructurales y, además, permite la visualización del tejido conjuntivo, distinguiéndose especialmente las células de la matriz conjuntiva, de color pardo-marrón, y el colágeno que forma

Publicaciones y Divulgación Científica
UMA UNIVERSIDAD DE MÁLAGA

fibras gruesas, que se colorea de verde. La musculatura se tiñe de rojo. Se siguió el siguiente protocolo: hematoxilina de Groat, 3 minutos para los embriones y 2 minutos para los adultos; diferenciación en agua corriente, 3 minutos; lavado en agua destilada; fucsina Ponceau, 3 minutos para los embriones y 5 minutos para los adultos; lavado en agua acética al 1%; naranja G-fosfomolíbdico, 7 minutos para los embriones y 5 minutos para los adultos; lavado en agua acética al 1%; verde luz, 7 minutos para los embriones y 10 minutos para los adultos; lavado en agua acética al 1%; lavado en agua destilada.

Tricrómico de Mallory

Al igual que la anterior, esta tinción permite la observación de la estructura general de la muestra y destaca ciertos componentes histológicos. El tejido conjuntivo, en especial las fibras colagénicas, se tiñe de azul, mientras que la musculatura adquiere una tonalidad rojiza. Esta tinción se realizó de la siguiente forma: sublimado corrosivo (solución acuosa saturada de bicloruro de mercurio), 30 minutos; lavado en agua destilada; fucsina ácida al 1%, 25 segundos; lavado en agua destilada; ácido fosfomolíbdico al 1%, 75 segundos; lavado en agua destilada; líquido de Mallory, 85 segundos y lavado en agua destilada.

Resorcina-fucsina

La tinción de resorcina-fucsina permite poner de manifiesto las fibras elásticas, que aparecen de color púrpura oscuro a marrón oscuro-negro. En el presente estudio, tras la solución de resorcina, habitualmente las preparaciones se sumergieron en una solución saturada de ácido pícrico, que proporciona al tejido una coloración de fondo amarillenta. El resto de fibras conjuntivas se tiñen de color rosado. El protocolo de desparafinado e hidratación se detuvo en el etanol 70º. A continuación, se sucedieron los pasos siguientes: resorcina-fucsina, 30 minutos; lavados en etanol 96º; etanol 96º, 1 minuto; ácido pícrico saturado en etanol 96º, 30 segundos; lavados en etanol 96º.

Publicaciones y Divulgación Científica
UNIVERSIDAD DE MÁLAGA

Orceína-ácido clorhídrico

La orceína se combina específicamente con las fibras elásticas, que aparecen de color púrpura oscuro-negro. También en este caso, el resto de fibras conjuntivas se tiñen de color rosado. El desparafinado y la hidratación se detuvieron en el paso de etanol 70º. La tinción continuó del modo siguiente: orceína, 1 hora; agua destilada, 3 minutos; lavado en etanol 96º; etanol absoluto, 5 minutos; alcohol ácido, 5-10 minutos.

Azul alciano (método de Scott y Dorling, 1965)

El azul alciano 8GX se une específicamente a polisacáridos ácidos, tales como glucosaminoglucanos, mucopolisacáridos y sialomucinas. El método empleado en este trabajo permite discriminar los diferentes tipos de glucosaminoglucanos presentes en el tejido. La especificidad del colorante para estos compuestos difiere en función de la concentración electrolítica crítica de la disolución, cuya variación se consigue mediante la adición de cloruro de magnesio (véase tabla 3). Al teñir cortes seriados con una sola de las soluciones que componen esta serie de molaridades ascendentes, en función del tipo de glucosaminoglucano existente se aprecia una coloración azul o azul-verdosa.

En esta tinción, para cada solución, el protocolo fue el siguiente: agua acética al 3%, 10 minutos; lavado en agua destilada; solución de azul alciano, 1 hora; lavado en agua destilada.

Tabla 3. Unión del azul alciano a los glucosaminoglucanos en función de la concentración de cloruro de magnesio presente en la disolución (adaptada de Scott y Dorling, 1965)

		[Cl_2Mg]			
Glucosaminoglucanos		0,3M	0,65M	0,9M	1M
No sulfatados	Ácido hialurónico	+			
Sulfatados	Condroitín sulfato	+	+		
	Dermatán sulfato	+	+		
	Heparán sulfato	+	+	+	
	Queratán sulfato	+	+	+	+

Publicaciones y Divulgación Científica
UMA UNIVERSIDAD DE MÁLAGA

Picrosirio con microscopía de polarización

La tinción con picrosirio (Junqueira et al., 1979), observada con el microscopio de polarización, permite el reconocimiento específico de las fibras de colágeno. El rojo sirio es un colorante que se adhiere a las moléculas de colágeno, aumentado así su birrefringencia natural. Esta técnica permite, además, diferenciar el colágeno tipo I, de color rojo-anaranjado, del colágeno tipo III, que aparece verde. El protocolo de tinción fue el siguiente: picrosirio, 1 hora; lavados en ácido clorhídrico 0,01N; ácido clorhídrico 0,01N, 2 minutos; lavado en agua destilada.

En este caso, las secciones se observaron y fotografiaron bajo un microscopio de polarización Leitz Laborlux 12 Pol provisto de una cámara Nikon DXML1200 o una Leica DFC500.

Ácido periódico de Schiff (PAS)

Esta tinción permite la localización de moléculas ricas en hidratos de carbono, como glucógeno, glucoproteínas y proteoglucanos, que quedan teñidos de rosa bermellón. El resto de la sección se tiñe débilmente. El protocolo fue el siguiente: ácido periódico al 1%, 10 minutos; agua corriente, 10 minutos; lavado en agua destilada; reactivo de Shiff, 20 minutos; lavado en agua destilada.

Tinciones inmunohistoquímicas

Para la realización de estas técnicas se utilizaron los siguientes anticuerpos:

Anticuerpo monoclonal MF20 (isotipo IgG2b) (Developmental Studies Hybridoma Bank, University of Iowa, USA), desarrollado en ratón, contra las cadenas pesadas de la miosina del músculo cardiaco y estriado. En este estudio se usó a una dilución 1:20 de la solución comercial.

Anticuerpo monoclonal CH1 (Isotipo IgG1) (Developmental Studies Hybridoma Bank, University of Iowa, IA, USA). Este anticuerpo se une específicamente a la tropomiosina. Se empleo a una dilución de 1:20 de la solución comercial.

Anticuerpo monoclonal anti-α-actina de la musculatura lisa (isotipo IgG2a) (clon 1A4, Sigma), desarrollado en ratón. Este anticuerpo reconoce la isoforma α de la actina. Se empleó una dilución 1:1000 de la solución comercial.

Anticuerpo monoclonal anti-α-actina de la musculatura lisa (isotipo IgG2a) (clon 1A4, Sigma), Cy3 conjugado. Este anticuerpo reconoce la isoforma α de la actina. Se empleó una dilución 1:1000 de la solución comercial.

También se probaron los siguientes anticuerpos: el policlonal anti-transgelina de pez cebra (SM22α) (Santoro et al., 2009), el monoclonal contra la quinasa de la cadena ligera de la miosina del músculo liso (clon K36, Sigma), en ambos casos con la finalidad de marcar la musculatura lisa, y el anticuerpo monoclonal contra las cadenas pesadas de la miosina (tipo I) del músculo esquelético (clon NOQ7.5.4D, Sigma), con el fin de obtener un marcaje del miocardio. En ningún caso, se obtuvo un resultado fiable.

Método de la inmunoperoxidasa con avidina-biotina

Con este método se utilizaron los anticuerpos monoclonales MF20, a una concentración de 1:20, y anti-α-actina de la musculatura lisa, a una concentración de 1:1000.

Una vez desparafinados e hidratados, los cortes se lavaron (3x5 minutos) con tampón tris-fosfato salino (TPBS: 5 g/l Tris -Trizma® Base, Sigma-, 7 g/l NaCl, 0,48 g/l Na_2HPO_4, 1,18 g/l $KHPO_4$; pH 7,8). Se desactivó la peroxidasa endógena incubando los cortes en peróxido de hidrógeno al 3% en TPBS durante 30 minutos. A continuación, se lavaron con TPBS (3x5 minutos) y se incubaron en SBT (suero de oveja al 10% y albúmina de suero bovino al 1% en TPBS con adición de Triton X-100 al 0,5%) durante una hora para bloquear las uniones inespecíficas del primer anticuerpo con el tejido y facilitar la penetración de los anticuerpos. Después, las preparaciones se lavaron con TPBS (3x5 minutos). A continuación, se procedió al bloqueo de la avidina y la biotina endógenas con el kit de bloqueo de la avidina/biotina endógena (Vector). Para ello se incubó con avidina (cuatro gotas de

Publicaciones y Divulgación Científica
UNIVERSIDAD DE MÁLAGA

avidina en 600 µl de TPBS) durante 15 minutos, se lavó con TPBS (3x5 minutos), se incubó con biotina (cuatro gotas de biotina en 600 µl de TPBS) durante 15 minutos y, por último, se lavó con TPBS (3x5 minutos).

Para su uso, los anticuerpos se diluyeron en la citada solución de bloqueo SBT. Las secciones se incubaron con el primer anticuerpo durante unas 18 horas a 4ºC. Los controles negativos fueron incubados exclusivamente en el suero de bloqueo.

Tras la incubación con el primer anticuerpo, las secciones se lavaron con TPBS (3x5 minutos) y se incubaron con un segundo anticuerpo, específico para las IgG del primer anticuerpo, conjugado con biotina, a una concentración de entre 1:100 y 1:1000 en la solución de bloqueo durante 1,5 horas a temperatura ambiente. Dado que los primeros anticuerpos fueron monoclonales desarrollados en ratón, se emplearon anticuerpos secundarios desarrollados en conejo.

Tras la incubación con el segundo anticuerpo, las secciones se lavaron con TPBS (3x5 minutos) y se incubaron con avidina conjugada con peroxidasa (Extravidina, Sigma) a una dilución de entre 1:150 y 1:500 en TPBS durante una hora a temperatura ambiente. Por último, tras otra serie de lavados en TPBS (3x5 minutos), la inmunorreactividad se reveló, bajo el microscopio, con una solución de 3´-3´diaminobecidina (DAB) y peróxido de hidrógeno en agua destilada, denominada comercialmente DAB Fast® (Sigma). Al revelar con DAB, la peroxidasa del complejo avidina-peroxidasa genera un precipitado color marrón en caso de que exista inmunorreactividad.

A continuación, tras lavar los portas abundantemente, primero en agua corriente y después en agua destilada, las secciones se contrastaron con hematoxilina, se deshidrataron, se aclararon en eucaliptol y, finalmente, se mantuvieron en xileno hasta su montaje con DPX. Las secciones se observaron y fotografiaron bajo un microscopio Leica DMLS provisto de una cámara digital Nikon DXML1200 o bien una Leica DFC500.

Publicaciones y Divulgación Científica
UNIVERSIDAD DE MÁLAGA

Doble inmunofluorescencia

Para localizar dos antígenos diferentes, se llevó a cabo un método de doble inmunofluorescencia. Los anticuerpos primarios fueron, según el caso, el CH1, el anti-α-actina y el anti-α-actina Cy3 conjugado.

El procedimiento empleado se describe a continuación. Tras el desparafinado y la hidratación, para facilitar la exposición del antígeno los cortes se pasaron a un tampón de citrato sódico (10mM de citrato sódico, 0,05% Tween 20; pH 6,0), en el que se mantuvieron 20 minutos en el microondas a máxima potencia. A continuación, se dejaron enfriar en el mismo tampón durante otros 20 minutos hasta alcanzar la temperatura ambiente y se lavaron varias veces con agua bidestilada y con Tris/Tween (0,1M Tris, 0,1% Tween 20). Seguidamente, se efectuaron dos lavados, de cinco minutos cada uno, con tampón Tris/Tween/DMSO (0,1M Tris, 2% DMSO, 0,1% Tween 20; pH 7,5) y después las secciones se pasaron a un tampón de bloqueo (Tris/Tween/DMSO con 2% de suero de cabra y 1% de albúmina de suero bovino) durante cinco minutos. Tras ello, los cortes se incubaron con el primer anticuerpo de elección, diluido en el tampón Tris/Tween/DMSO, durante dos horas a temperatura ambiente.

Tras la incubación con el primer anticuerpo, se lavó con tampón Tris/Tween/DMSO (2x5 minutos) y con tampón de bloqueo (5 minutos). Posteriormente, las preparaciones se incubaron con segundos anticuerpos asociados a un fluorocromo distinto del empleado para localizar el primer antígeno. Estos segundos anticuerpos fueron AlexaFluor (Molecular Probes, Eugene): AlexaFluor 488 IgG2a con anti-α-actina, AlexaFluor 488 IgG1 con CH1 -cuando el otro anticuerpo primario fue el anti-α-actina Cy3 conjugado-, y AlexaFluor 568 IgG1 con CH1. Todos estos anticuerpos secundarios se diluyeron a 1:500 en el tampón Tris/Tween/DMSO, durante dos horas a temperatura ambiente y en oscuridad. Eventualmente se efectuó una incubación con DAPI (Invitrogen) a una dilución 1:1000 durante cinco minutos, seguida de un lavado con Tris/Tween/DMSO y otro con agua destilada. Por último, las seciones se montaron con el medio de montaje Vectashield (Vector) y se almacenaron a 4ºC en oscuridad.

Publicaciones y Divulgación Científica
UMA UNIVERSIDAD DE MÁLAGA

En cada caso, como controles, se incubaron secciones similares sólo con los anticuerpos secundarios.

Los cortes se observaron en el microscopio confocal Leica, mod. SP5 II.

Inmunofluorescencia en ejemplares incubados con DAF-2DA

A los ejemplares, tanto adultos como embriones, incubados con DAF-2DA se les aplicó un protocolo de inmunofluorescencia para poner en evidencia la presencia del antígeno de elección. En unos casos, se utilizó MF20 a una dilución 1:20 de la solución comercial, seguido del anticuerpo secundario fluorescente. En otros casos, se empleó directamente el anticuerpo anti-α-actina Cy3 conjugado, a una dilución 1:1000 de la solución comercial. Para todo ello, se siguió el siguiente protocolo, siempre en oscuridad.

Tras el desparafinado y la hidratación, los cortes pasaron a un tampón de citrato sódico y se mantuvieron 20 minutos en el microondas a máxima potencia. A continuación, se dejaron enfriar en el mismo tampón durante otros 20 minutos hasta alcanzar la temperatura ambiente y se hicieron lavados en TPBS (3x5 minutos). Para bloquear las uniones inespecíficas, las preparaciones se incubaron en SBT durante una hora y se lavaron de nuevo con TPBS (3x5 minutos). Entonces, se incubaron sucesivamente con MF20 durante unas 18 horas a 4ºC, con AlexaFluor 568 IgG2b a una dilución de 1:200 durante tres horas a temperatura ambiente y con DAPI a una dilución 1:2000 durante 10 minutos. Tras las sucesivas incubaciones, se efectuaron lavados con TPBS (3x5 minutos). Por último, las preparaciones se montaron con una solución de Mowiol (Sigma) y se almacenaron a 4ºC en oscuridad.

Cuando el anticuerpo utilizado fue anti-α-actina Cy3 conjugado, las preparaciones se desparafinaron e hidrataron, se pusieron en tampón citrato y se mantuvieron en el microondas a máxima potencia durante 20 minutos, tras los cuales se dejaron enfriar otros 20 minutos y se lavaron con TPBS (3x5 minutos). A continuación, se mantuvieron en SBT durante una hora, se lavaron con TPBS (3x5 minutos), se incubaron con el anticuerpo citado durante 18 horas a 4ºC, se lavaron con TPBS (3x5 minutos) y se incubaron entonces con DAPI a una dilución 1:2000

Publicaciones y Divulgación Científica
UNIVERSIDAD DE MÁLAGA

durante 10 minutos. Por último, se lavaron con TPBS (3x5 minutos), se montaron con una solución de Mowiol y se almacenaron a 4ºC en oscuridad.

Los cortes se observaron en un microscopio láser confocal Leica TCS SP5 II.

Técnicas de microscopía electrónica de barrido

Para su fijación, los especímenes se sumergieron en una solución de glutaraldehído al 3% en tampón elasmobranquio durante al menos dos horas. A continuación se postfijaron con tetróxido de osmio al 1% en tampón elasmobranquio durante dos horas y se lavaron varias veces con el mismo tampón durante un total de 30 minutos.

Tras la fijación y postfijación, los embriones se fijaron por su parte dorsal sobre una placa de Petri con parafina solidificada en el fondo y se procedió a su disección bajo un estereomicroscopio con ayuda de material especial para microdisección. Para exponer el corazón, se levantó la pared corporal ventral desde la vena vitelina hacia la parte anterior del cuerpo.

En algunos especímenes incluidos en parafina, se realizaron cortes seriados sagitales con el fin de obtener imágenes apropiadas del corazón a la altura del plano medio. Después se desparafinó el bloque en xileno caliente y la muestra se conservó en etanol absoluto.

Las muestras se deshidrataron en una serie de etanoles de gradación creciente (50º, 70º, 80º, 90º, 96º y absoluto), en pasos sucesivos de 30 minutos cada uno, y se conservaron a 4ºC en etanol absoluto hasta que se le aplicó el punto crítico con ayuda de un aparato Balzers CPD 020 (Balzers Union). El método del punto crítico consiste en el reemplazamiento del etanol absoluto por CO_2 a una presión a la cual el CO_2 se encuentra en estado líquido. Al disminuir la presión hasta alcanzar el punto crítico del CO_2, éste pasa del estado líquido al gaseoso, con lo cual la muestra queda totalmente desecada.

Tras alcanzar el punto crítico, las piezas secas se montaron sobre portamuestras de aluminio y se metalizaron con una mezcla de oro-paladio mediante una unidad

Publicaciones y Divulgación Científica
UMA UNIVERSIDAD DE MÁLAGA

de pulverización JFC 1100 (Jeol). Por último, se observaron y fotografiaron en un microscopio electrónico de barrido Jeol JSM-840 (Jeol) operado a 15Kv.

Cortes semifinos

Tras la fijación con una solución de glutaraldehído al 3% en tampón elasmobranquio durante al menos dos horas, las muestras se lavaron varias veces en tampón elasmobranquio. A continuación, se postfijaron con una solución de tetróxido de osmio al 1% en tampón elasmobranquio durante dos horas en oscuridad y se lavaron varias veces en tampón elasmobranquio y en agua destilada. Seguidamente se procedió a su inclusión en la resina epoxi Araldita (Fluka). El protocolo de inclusión fue el siguiente.

Las muestras se deshidrataron mediante una serie de etanoles de gradación creciente (50º, 70º, 80º, 90º y 96º) durante 15 minutos en cada paso; dos pasos de etanol absoluto de 20 minutos cada uno; dos pasos de acetona de 20 minutos cada uno; tres pasos de óxido de propileno de 30 minutos cada uno; araldita 25%-óxido de propileno 75%, 30 minutos; araldita 50%-óxido de propileno 50%, 30 minutos; araldita 75%-óxido de propileno 25%, 30 minutos. A continuación, las piezas se introdujeron durante dos horas en resina recién preparada. Después, se pasaron a Araldita pura a 60ºC durante una hora. Por último, se confeccionaron los bloques de resina en moldes de silicona, los cuales se mantuvieron en una estufa a 60ºC durante dos días hasta que polimerizó la resina.

Una vez polimerizada la resina, los bloques de cortaron con la ayuda de un ultramicrotomo Reichert-Jung Ultracut E (Reichert-Jung/Leica). Se obtuvieron secciones seriadas semifinas, de 1 µm de grosor, que se tiñeron con una solución de azul de toluidina al 0,2% y tetraborato sódico al 0,2% en agua destilada, en gota sobre una plancha a 90ºC.

Publicaciones y Divulgación Científica
UNIVERSIDAD DE MÁLAGA

Mediciones del tracto de salida

En todas las especies incluidas en el presente estudio se han identificado macroscópicamente dos segmentos en el tracto de salida cardiaco, uno proximal -el cono arterioso- y otro distal, de aspecto externo semejante a la aorta ventral. Con el fin de evaluar la proporción de cada segmento con respecto a la longitud total del tracto de salida y de establecer comparaciones entre los valores obtenidos para las diversas especies, se efectuaron las siguientes mediciones sobre material previamente fijado: (1) longitud del tracto de salida, desde el surco conoventricular hasta el límite anterior de la cavidad pericárdica, (2) longitud del cono arterioso, y (3) longitud del segmento distal (Fig. 5). Seguidamente, se calculó la proporción del segmento distal con respecto a la longitud total del tracto de salida. Los valores obtenidos para cada especie figuran en la tabla 5 del capítulo de Resultados.

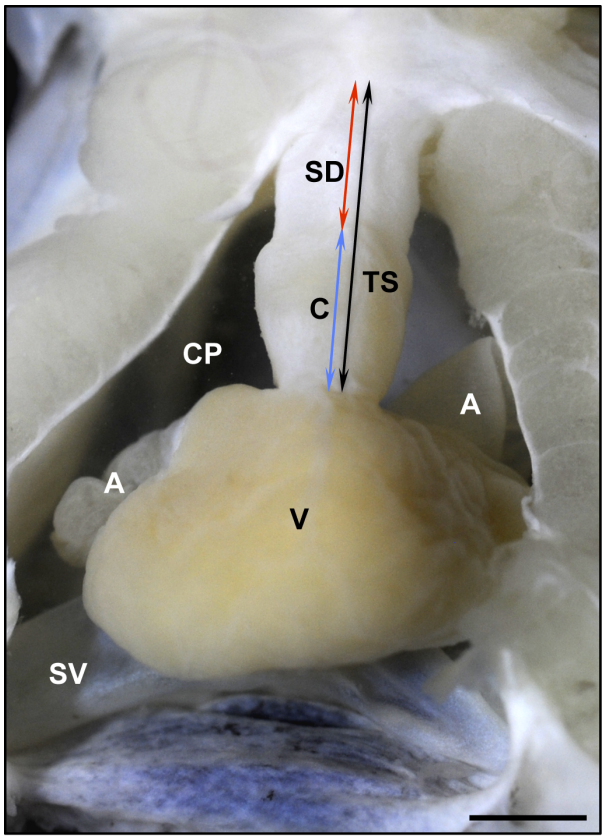

Figura 5. Vista ventral del corazónde *G. melastomus*, donde se indican las mediciones efectuadas correspondientes a la longitud del cono arterioso (C), del segmento distal (SD) y del tracto de salida cardiaco (TS). A, atrio; CP, cavidad pericárdica; SV, seno venoso; V, ventrículo. Barra: 0,5 cm.

Publicaciones y Divulgación Científica
UMA UNIVERSIDAD DE MÁLAGA

UNIVERSIDAD DE MÁLAGA
Publicaciones y Divulgación Científica

Resultados

Publicaciones y
Divulgación Científica
UNIVERSIDAD
DE MÁLAGA

UNIVERSIDAD DE MÁLAGA
Publicaciones y Divulgación Científica

Estructura del tracto de salida cardiaco en los Elasmobranquios

A continuación, se expondrá con detalle la anatomía y estructura del tracto de salida cardiaco de *G. atlanticus*. La elección de esta especie se fundamenta en dos razones. En primer lugar, las principales características del tracto de salida de *G. atlanticus* se pueden hacer extensivas a buena parte de los representantes de los órdenes de elasmobranquios. En segundo lugar, se trata de una especie abundante en el mar de Alborán y, además, de fácil captura, lo cual ha permitido la obtención tanto de animales adultos para la realización de estudios anatómicos e histomorfológicos, como de huevos embrionados para el estudio de la morfogénesis cardiaca.

En los corazones de ejemplares adultos, el tracto de salida tiene forma tubular y se extiende, con una orientación ligeramente ventrodorsal, desde el ventrículo hasta el límite anterior de la cavidad pericárdica, donde se conecta con la aorta ventral. Macroscópicamente, se distinguen dos segmentos, proximal y distal (Fig. 6). El proximal, de aspecto muscular y color semejante al del ventrículo en el material fresco, se trata del cono arterioso. El segmento distal es de color más claro y un poco más corto que el proximal. En algunos ejemplares se aprecian melanóforos en el extremo anterior del segmento distal (Figs. 6b, 7).

El corazón está irrigado por arterias coronarias, que por lo general se originan de una arteria hipobranquial medial cuyo curso es ventral con respecto a la aorta ventral. En un total de 12 ejemplares adultos de *G. atlanticus*, 10 de ellos estudiados mediante un estereomicroscopio y los dos restantes a base de cortes histológicos seriados, se ha observado que el recorrido de las arterias coronarias principales a través del tracto de salida cardiaco difiere entre los individuos. La arteria hipobranquial medioventral se continúa en un vaso que atraviesa el límite anterior del pericardio. A continuación, prosigue su recorrido a lo largo del tracto de salida como una arteria coronaria que se escinde en dos troncos arteriales coronarios. En los ejemplares estudiados, el

Publicaciones y Divulgación Científica
UMA UNIVERSIDAD DE MÁLAGA

punto de ramificación varía con respecto al límite anterior del pericardio. En unos casos, la arteria se bifurca en el momento en que atraviesa el pericardio (Fig. 6c). En otros, una vez que ha recorrido parte del segmento distal (Fig. 6a). Desde posiciones iniciales más o menos lateroventrales, ambos troncos arteriales coronarios, izquierdo y derecho, recorren el segmento distal, dirigiéndose progresivamente hacia las porciones laterales del cono arterioso. Habitualmente, el tronco izquierdo discurre por el lado sinistro-ventral del cono e ingresa en el ventrículo por su región izquierda. Por su parte, el tronco derecho presenta un recorrido dextro-ventral o dextro-dorsal, hasta que se introduce en el lado derecho del ventrículo. En algunos casos, el tronco derecho se escinde en dos ramas laterales, ventral y dorsal, que atraviesan el cono hasta incorporarse al miocardio ventricular (Fig. 6b). Ocasionalmente, existe un tronco coronario adicional de grueso calibre que recorre el tracto de salida ya sea por su zona dorsal, ya sea por su lado derecho hasta devenir dorsal. En algunos ejemplares, en el cono se distingue un tronco coronario dorsal, cuyo origen no se ha podido precisar, que se lateraliza y alcanza la región sinistro-dorsal del ventrículo. Otra variante consiste en la presencia de una sola arteria coronaria, de posición derecha. En este caso, al alcanzar el cono, la arteria se divide en un tronco dextro-ventral y otro dextro-dorsal (Fig. 6d).

Figura 6. *Galeus atlanticus* adulto.
6a: Vista ventral del corazón en la que se distinguen el seno venoso (SV), el atrio (A), el ventrículo (V) y el tracto de salida compuesto por el cono arterioso (C) y un segmento distal (SD). La cabeza de flecha blanca señala el punto de bifurcación de la arteria coronaria ventral. Las cabezas de flecha negras indican el límite anterior del pericardio. CP, cavidad pericárdica. Barra: 1mm.
6b: Vista derecha del tracto de salida. La cabeza de flecha señala el punto de bifurcación del tronco coronario derecho. Las flechas marcan un grupo de melanóforos. A, atrio; C, cono arterioso; SD, segmento distal; V, ventrículo. Barra: 1 mm.
6c: Vista ventral del tracto de salida. Las cabezas de flecha negras marcan el recorrido del tronco coronario izquierdo que, desde una posición ventral, se dirige hacia la porción izquierda del tracto de salida. Las cabezas de flecha blancas señalan el tronco coronario derecho, que se desplaza hasta quedar situado en la porción derecha del cono arterioso. C, cono arterioso; SD, segmento distal; V, ventrículo. Barra: 1 mm.
6d: Vista dorsal del tracto de salida del mismo ejemplar de la figura 6c. Las cabezas de flecha blancas marcan el recorrido del tronco coronario derecho, que se dirige hacia la parte derecha del cono. Las cabezas de flecha negras marcan el recorrido de una arteria coronaria adicional, que tiene un recorrido dextro-dorsal a lo largo del segmento distal y, finalmente, se introduce por la pared dorsal del ventrículo. A, atrio; C, cono arterioso; SD, segmento distal. Barra: 1 mm.

Publicaciones y Divulgación Científica
UMA UNIVERSIDAD DE MÁLAGA

El cono arterioso está provisto internamente de válvulas, a diferencia del segmento distal que carece de ellas (Figs. 7, 8a, b). Las válvulas conales se distribuyen formando dos hileras, una proximal y otra distal. La hilera distal presenta tres válvulas con forma de "U", de tamaño similar, localizadas en posición dorsal, dextro-ventral y sinistro-ventral (Figs. 7, 8b). En la hilera proximal se distinguen asimismo tres

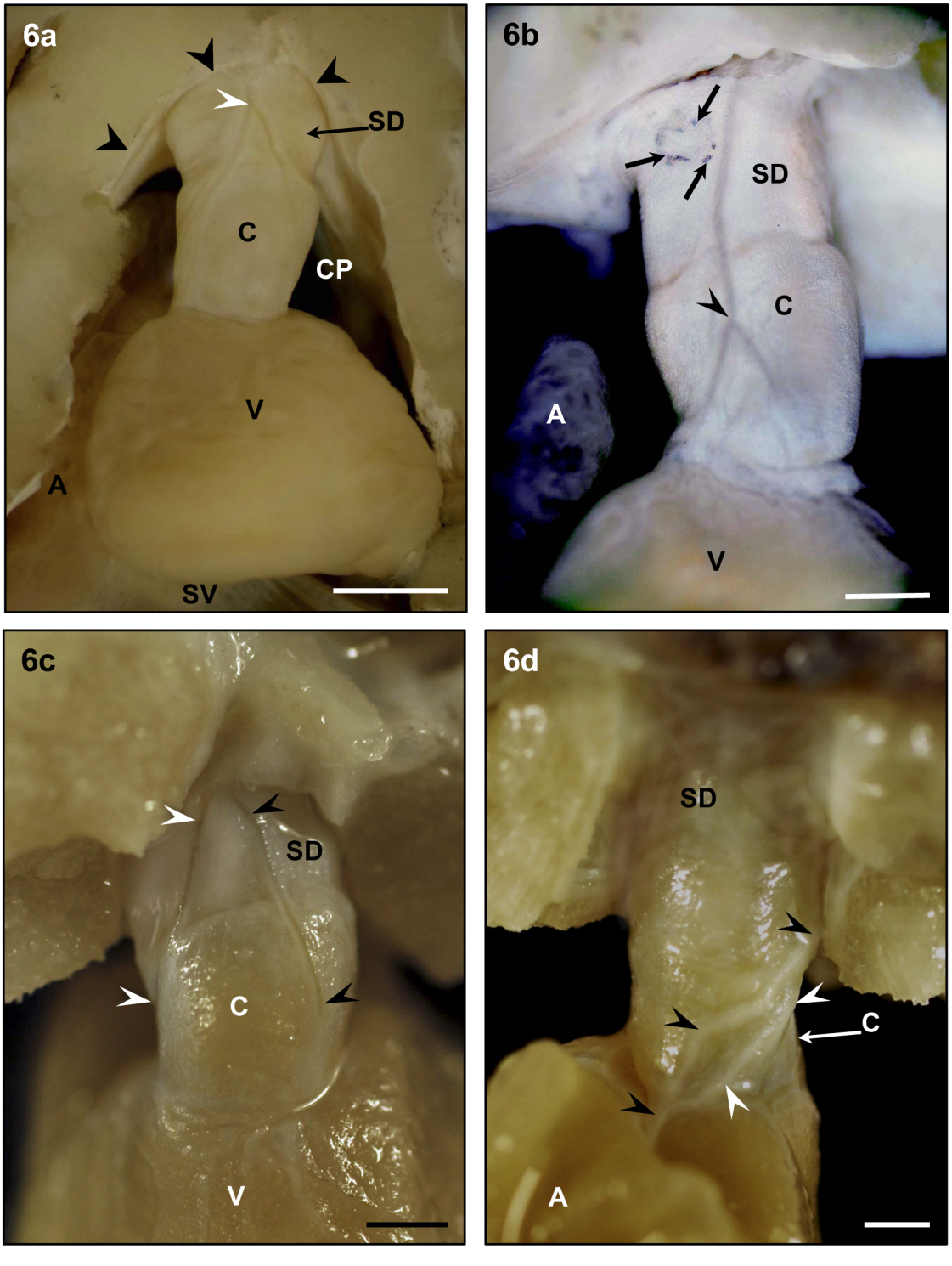

Publicaciones y Divulgación Científica
UMA UNIVERSIDAD DE MÁLAGA

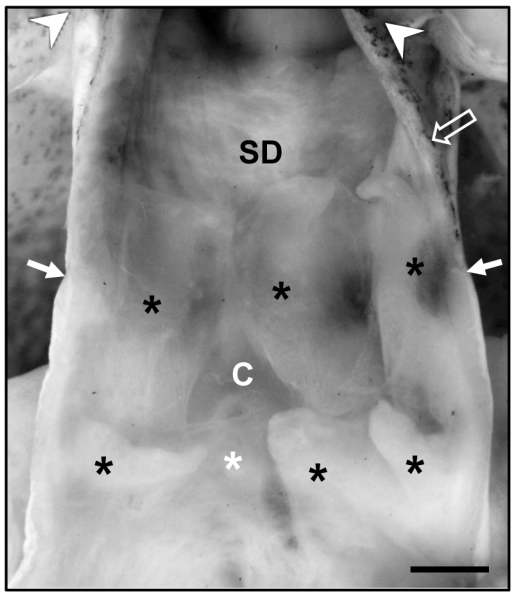

Figura 7. Vista del tracto de salida abierto ventralmente. En el cono arterioso (C) se distinguen dos hileras de válvulas; el segmento distal (SD) carece de ellas. Los asteriscos marcan las válvulas conales. El asterisco blanco muestra una válvula adicional, de posición dextro-dorsal, intercalada entre otras dos de mayor tamaño. Las cabezas de flecha blancas indican el límite anterior del pericardio. Las flechas señalan el límite anterior del miocardio conal. La flecha hueca señala melanóforos del segmento distal. Barra: 1 mm.

válvulas, con forma semilunar y de menor tamaño que las de la hilera distal, con las cuales se alinean a lo largo de unos engrosamientos longitudinales de la pared que constituyen las crestas conales (Figs. 8a, b). En algunos individuos, en la hilera proximal existe una válvula adicional, pequeña, dextro-dorsal, que se sitúa entre la dextro-ventral y la dorsal (Fig. 7) y no se apoya sobre una cresta propiamente dicha.

Figura 8.

8a: Sección sagital de la aorta ventral (Ao) y del tracto de salida cardiaco. Orceína-HCl. En el tracto de salida se distinguen dos segmentos: uno proximal, que es el cono arterioso (C), y otro distal (SD). La frontera entre ambos segmentos está marcada por las flechas gruesas. El cono arterioso posee miocardio (M) en su pared e internamente está provisto de válvulas (asteriscos) dispuestas en dos hileras sucesivas. El segmento distal carece de miocardio y es rico en elastina. Se aprecia que la cantidad de elastina presente en el espacio subendocárdico del tracto de salida disminuye progresivamente en sentido disto-proximal. Las flechas finas señalan el nivel proximal de la elastina, que sobrepasa ligeramente la base de la hilera distal. La cabeza de flecha indica, dorsalmente, el límite anterior de la cavidad pericárdica. Las líneas discontinuas (10, 11 y 12) indican los niveles correspondientes a los cortes que se muestran en las figuras 9a y 10, 9b y 11 y 9c y 12, respectivamente. A, atrio; V, ventrículo. Barra: 500 µm.

8b: Vista del tracto de salida abierto por su zona ventral a microscopía electrónica de barrido. Las flechas blancas señalan los orificios del último par de arcos aórticos. Los asteriscos señalan las válvulas conales. La estrella marca una de las comisuras de la hilera distal. C, cono; SD, segmento distal. Barra: 1 mm.

8c: Detalle de la comisura mostrada en la figura 8b a microscopía electrónica de barrido. La comisura, indicada por una estrella, se localiza entre las válvulas derecha y dorsal, cuyos senos están señalados por flechas. El asterisco marca una fenestración de la válvula dorsal. Barra: 100 µm.

8d: Detalle, a microscopía electrónica de barrido, de las cuerdas tendinosas (flechas finas) que discurren entre la pared interna de una valva proximal (asterisco) y la pared del seno correspondiente (flecha gruesa). Barra: 100 µm.

Publicaciones y Divulgación Científica
UMA UNIVERSIDAD DE MÁLAGA

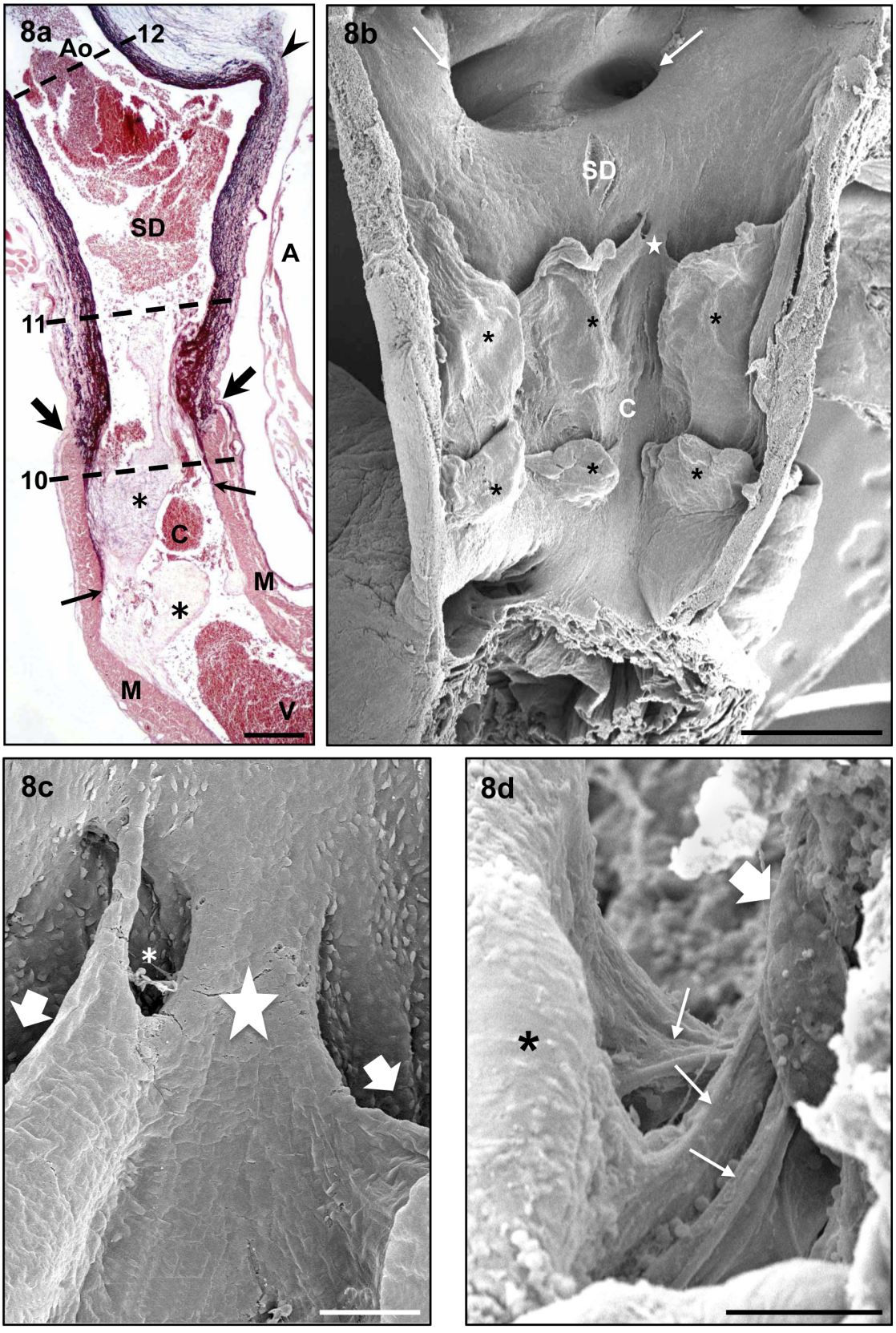

Publicaciones y Divulgación Científica
UNIVERSIDAD DE MÁLAGA

Cada válvula consta de un elemento móvil, la valva, y de un seno, en el que se inserta la valva. En la hilera distal, las inserciones de las valvas adyacentes contactan distalmente formando las comisuras (Figs. 8b, c), lo que no sucede en el caso de las valvas de la hilera proximal, que se insertan yuxtapuestas en la pared conal a lo largo de líneas paralelas de manera que quedan espacios estrechos y alargados entre valvas adyacentes (Fig. 8b). En las válvulas de la hilera distal, la longitud de las valvas entre las inserciones laterales en la pared del seno es sensiblemente mayor que la distancia en línea recta entre dichos puntos de inserción. Esta circunstancia no se da en las valvas de la hilera proximal, en las que la longitud entre las inserciones laterales en la pared del seno es sólo algo mayor que la distancia en línea recta entre ambos puntos. Algunas valvas muestran fenestraciones (Figs. 8b, c). Del fondo de los senos y de la pared interna de las valvas de la hilera proximal salen cuerdas tendinosas que se unen a las crestas conales y a las bases de las valvas de la hilera distal con las que están alineadas longitudinalmente (Fig. 8d).

Seguidamente, se describen los rasgos principales relativos a la estructura microscópica de los componentes del tracto de salida cardiaco de *G. atlanticus*. La pared del cono arterioso presenta tres capas, la epicárdica, externa, la miocárdica, intermedia, y la endocárdica, interna (Fig. 9a). El epicardio está formado por una capa de células aplanadas (Figs. 9a, 10a, b, d), bajo la que subyace un espacio subepicárdico. Éste posee abundante tejido conjuntivo fibroso (Fig. 9a), es muy rico en colágeno tipo I (Fig. 10c) y está recorrido por arterias coronarias que se ramifican profusamente para irrigar el miocardio (Figs. 9a, 10a, b, d). La capa intermedia del cono es la más gruesa y está constituida por miocardio de tipo compacto. Las células miocárdicas forman capas orientadas de forma circunferencial (Fig. 9a) entre las que hay elastina (Fig. 10b) y colágeno tipos I y III (Fig. 10c). El endocardio está constituido por una capa de células aplanadas, bajo la cual existe un espacio subendocárdico ocupado por tejido conjuntivo fibroso. Dicho espacio es más grueso a lo largo de la pared de los senos de las válvulas distales que a lo largo de la pared de los senos de las válvulas proximales. El espacio subendocárdico

Publicaciones y Divulgación Científica
UMA UNIVERSIDAD DE MÁLAGA

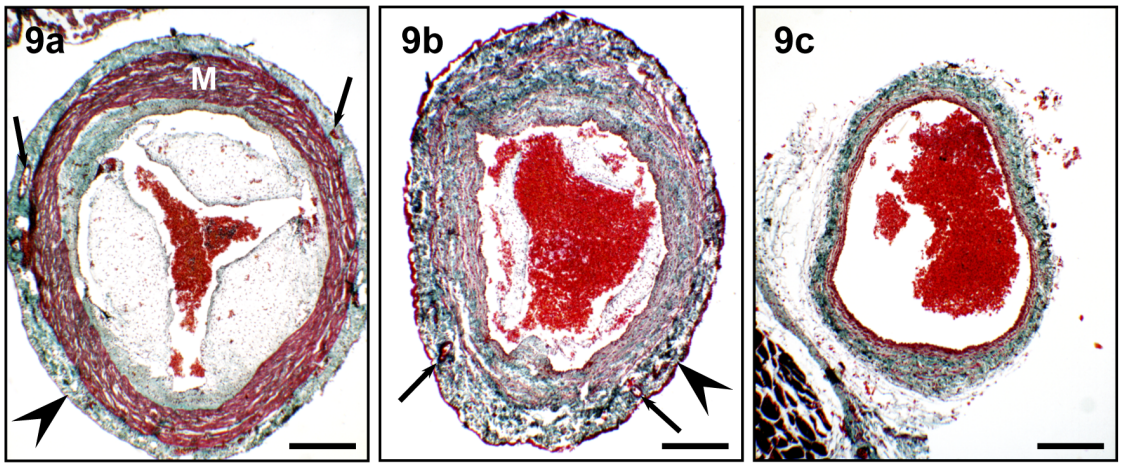

Figura 9. Secciones transversales del cono arterioso **(9a)**, del segmento distal del tracto de salida cardiaco **(9b)** y de la aorta ventral **(9c)**. Tricrómico de Masson-Goldner. Se observa que el grosor de la pared del segmento distal es semejante al de la pared del cono arterioso. En cambio, la aorta posee una pared más fina. Tanto la pared del cono como la del segmento distal están tapizadas por epicardio (cabeza de flecha) y recorridas por arterias coronarias (flechas). El tejido conjuntivo aparece teñido de color verde. M, miocardio. Barra: 300 µm.

de los senos de las válvulas distales es rico en elastina (Figs. 8a, 10b), mientras que ésta es más escasa en los senos de las válvulas proximales (Fig. 8a). Además, en el subendocardio hay colágeno tipos I y III, en forma de largas fibras dispuestas longitudinalmente.

La pared del segmento distal del tracto de salida cardiaco tiene un grosor semejante a la del cono (Fig. 8a; compárese Figs. 9a y 9b). La capa externa del segmento distal es un epicardio (Figs. 9b, 11a, b, d), compuesto por una fila de células de forma más o menos cúbica. Bajo el epicardio existe una capa fibrosa, el subepicardio, pobre en elastina (Fig. 11b) y rico en colágeno (Fig. 11c). En algunos ejemplares, se ha observado la presencia de melanóforos en el espacio subepicárdico de la región anterior del segmento distal (Figs. 6b, 7). Los principales troncos arteriales coronarios atraviesan el límite anterior del pericardio y recorren el subepicardio, hasta que alcanzan el espacio subepicárdico del cono (Figs. 9b, 11a, c, d). Más internamente, hay una gruesa capa compuesta por musculatura lisa, que se dispone formando capas concéntricas (Figs. 9b, 11a) separadas entre sí por láminas delgadas de elastina (Fig. 11b) y por fibras de colágeno tipo I (Fig. 11c), y en menor medida de tipo III, también dispuestas más o menos concéntricamente.

Publicaciones y Divulgación Científica
UMA UNIVERSIDAD DE MÁLAGA

Asimismo, en los espacios interlamelares se observan glucoconjugados cuyo patrón de distribución es semejante al de la elastina (Fig. 11d). La superficie luminal está tapizada por el endocardio.

Por delante del límite anterior del pericardio, el segmento distal se conecta con la aorta ventral (Fig. 8a), cuya pared es más delgada (compárese Figs. 9b y 9c) y muestra la estructura histológica característica de una arteria elástica (Fig. 9c). Externamente, la adventicia está bien desarrollada; contiene fibras de elastina dispersas (Fig. 12b) y es rica en colágeno, sobre todo de tipo I, cuyas fibras se entrecruzan a modo de red (Fig. 12c). La media consta de varias capas de musculatura lisa, dispuestas más apretadamente cuanto más próximas al lumen (Figs. 9c, 12a), separadas por láminas delgadas de tejido conjuntivo que contiene elastina (Fig. 12b), glucoconjugados (Fig. 12d) y, en menor cantidad, haces de colágeno orientados longitudinalmente (Fig. 12c). A lo largo de toda la longitud de la aorta hay melanóforos dispersos que se sitúan en la túnica adventicia.

Como se ha mencionado anteriormente, el cono arterioso está provisto de dos hileras de válvulas. Las valvas poseen un cuerpo central abultado, cuyo grosor

Figura 10. Secciones transversales del cono arterioso. **10a:** Anti-α-actina. **10b:** Orceína-HCl. **10c:** Picrosirio con microscopía de polarización. **10d:** PAS. El epicardio está constituido por una capa de células aplanadas (cabeza de flecha). El subepicardio es grueso, rico en colágeno (color rojo en la imagen 10c) y está recorrido por arterias coronarias (flechas). Se observa la elastina (color negro en la imagen 10b) en el espacio subendocárdico. Los glucoconjugados (color magenta en la imagen 10d) son abundantes en el espacio subendocárdico y en torno a las arterias coronarias. El asterisco marca una valva de la hilera distal. M, miocardio. Barra: 100 µm (a, b, c, d).

Figura 11. Secciones transversales del segmento distal del tracto de salida cardiaco. **11a:** Anti-α-actina. **11b:** Orceína-HCl. **11c:** Picrosirio con microscopía de polarización. **11d:** PAS. La pared del segmento distal posee una capa gruesa de musculatura lisa (color marrón en la imagen 11a), que forma capas concéntricas, entre las que se presenta elastina, colágeno, sobre todo de tipo I, y glucoconjugados. El subepicardio es grueso, pobre en elastina y glucoconjugados y rico en colágeno. La cabeza de flecha señala el epicardio. Las flechas señalan las arterias coronarias. Barra: 100 µm (a, b, d), 200 µm (c).

Figura 12. Secciones transversales de la aorta ventral. **12a:** Anti-α-actina. **12b:** Orceína-HCl. **12c:** Picrosirio con microscopía de polarización. **12d:** PAS. La media aórtica consta de capas de musculatura lisa, más densamente dispuestas cuanto más próximas al lumen, separadas entre sí por láminas delgadas de elastina. Los glucoconjugados siguen el patrón de distribución de la elastina. La adventicia es rica en fibras de colágeno, sobre todo de tipo I, que forman una especie de malla, y es pobre en elastina. Barra: 50 µm (a), 100 µm (b, d), 200 µm (c).

Publicaciones y Divulgación Científica
UNIVERSIDAD DE MÁLAGA

aumenta hacia la zona de inserción proximal de la valva y disminuye en dirección a las zonas de inserción laterales (Figs. 7, 13a-e). Las valvas constan de un núcleo de tejido conjuntivo tapizado por el endocardio. En la región del cuerpo central, el tejido conjuntivo está estratificado en tres capas, una fibrosa externa, una esponjosa, intermedia, y una fibrosa interna (Fig. 13a). En dicha región, el grosor de ambas fibrosas aumenta en dirección a la zona de inserción proximal de la valva. Los componentes fibrosos del tejido conjuntivo se disponen circunferencialmente en ambas fibrosas. En ellas hay gran cantidad de fibras de colágeno (Fig. 13b), sobre todo de tipo I y, en menor proporción, de tipo III, y elastina. La elastina de la

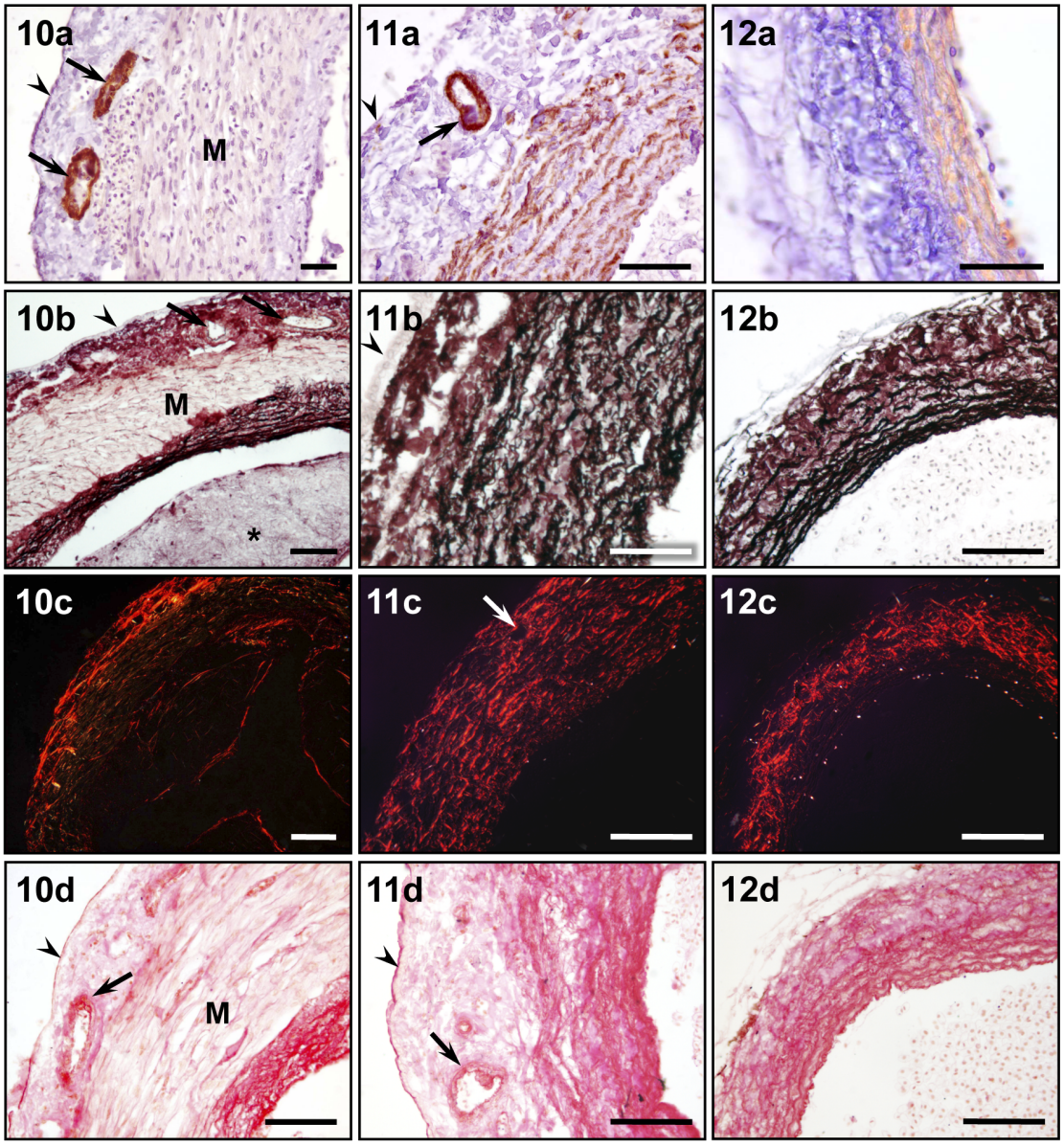

Publicaciones y Divulgación Científica
UMA UNIVERSIDAD DE MÁLAGA

fibrosa externa puede aparecer como una única lámina (Fig. 13c) o, en algunos casos, desdoblada en dos láminas (Fig. 13d). La matriz extracelular existente en ambas capas fibrosas es rica en ácido hilaurónico (Fig. 13e) y tiene una menor cantidad de glucosaminoglucanos sulfatados, concretamente condroitín sulfato y dermatán sulfato, como se desprende del resultado de las tinciones con azul alciano. La matriz también contiene mucopolisacáridos (Fig. 13f). Además, se distinguen células distribuidas en el seno del tejido conjuntivo de ambas fibrosas (Fig. 13a). En el corazón incubado *in vivo* con DAF-2DA, se aprecia una reactividad en la fibrosa externa (Fig. 13g). La esponjosa es una capa gruesa que posee fibras de colágeno tipo I y III dispuestas más o menos circunferencialmente (Fig. 13b), elastina orientada de manera perpendicular con respecto a ambas fibrosas (Fig. 13c), glucosaminoglucanos no sulfatados (Fig. 13e) y, en menor proporción, sulfatados. Además, existe un componente celular formado por un conjunto de células conjuntivas, en su mayoría alargadas, distribuidas irregularmente, con cierta tendencia a una disposición circular (Fig. 13a). Las zonas laterales de las valvas son

Figura 13. Secciones histológicas de válvulas conales de la hilera distal.
13a: Sección transversal. Tricrómico de Masson-Goldner. En el cuerpo central de la valva la esponjosa se sitúa entre las dos capas fibrosas, externa (flecha) e interna (cabeza de flecha). El componente celular de la capa esponjosa está organizado de forma más o menos concéntrica. Las zonas laterales de inserción son de naturaleza conjuntiva. Barra: 100 µm.
13b: Sección transversal. Picrosirio con microscopía de polarización. Las zonas laterales de inserción, la fibrosa externa (flecha) y la fibrosa interna (cabeza de flecha) son ricas en colágeno, especialmente de tipo I (color rojo). En la esponjosa se aprecian fibras de colágeno tipos I y III (color verde). Barra: 100 µm.
13c: Sección transversal. Resorcina-fucsina. En la capa fibrosa interna (cabeza de flecha) la elastina forma una lámina más gruesa que en la fibrosa externa (flecha). En la esponjosa las fibras elásticas se orientan de forma perpendicular a las fibrosas. Barra: 100 µm.
13d: Sección transversal. Resorcina-fucsina. En algunos casos, la fibrosa externa presenta dos láminas de elastina (flechas). La cabeza de flecha señala la fibrosa interna. Barra: 100 µm.
13e: Sección transversal. Azul alciano 0,3M de $MgCl_2$. La fibrosa interna (cabeza de flecha) se tiñe más intensamente que el resto del tejido. Barra: 100 µm.
13f: Sección transversal. PAS. La fibrosa externa (flecha) es rica en glucoconjugados. Barra: 100 µm.
13g: Sección sagital de una válvula de la hilera distal de un ejemplar incubado con DAF-2DA. La fibrosa externa (flecha) es reactiva frente al compuesto. Barra: 100 µm.
13h: Sección transversal. Tricrómico de Masson-Goldner. En la base de la válvula, cerca de la zona proximal de inserción de la valva a la pared del cono, se aprecia una disrupción de la fibrosa interna (cabeza de flecha). Obsérvese la distribución irregular del componente celular en la capa esponjosa. La flecha marca la fibrosa externa. Barra: 100 µm.

Publicaciones y Divulgación Científica
UMA UNIVERSIDAD DE MÁLAGA

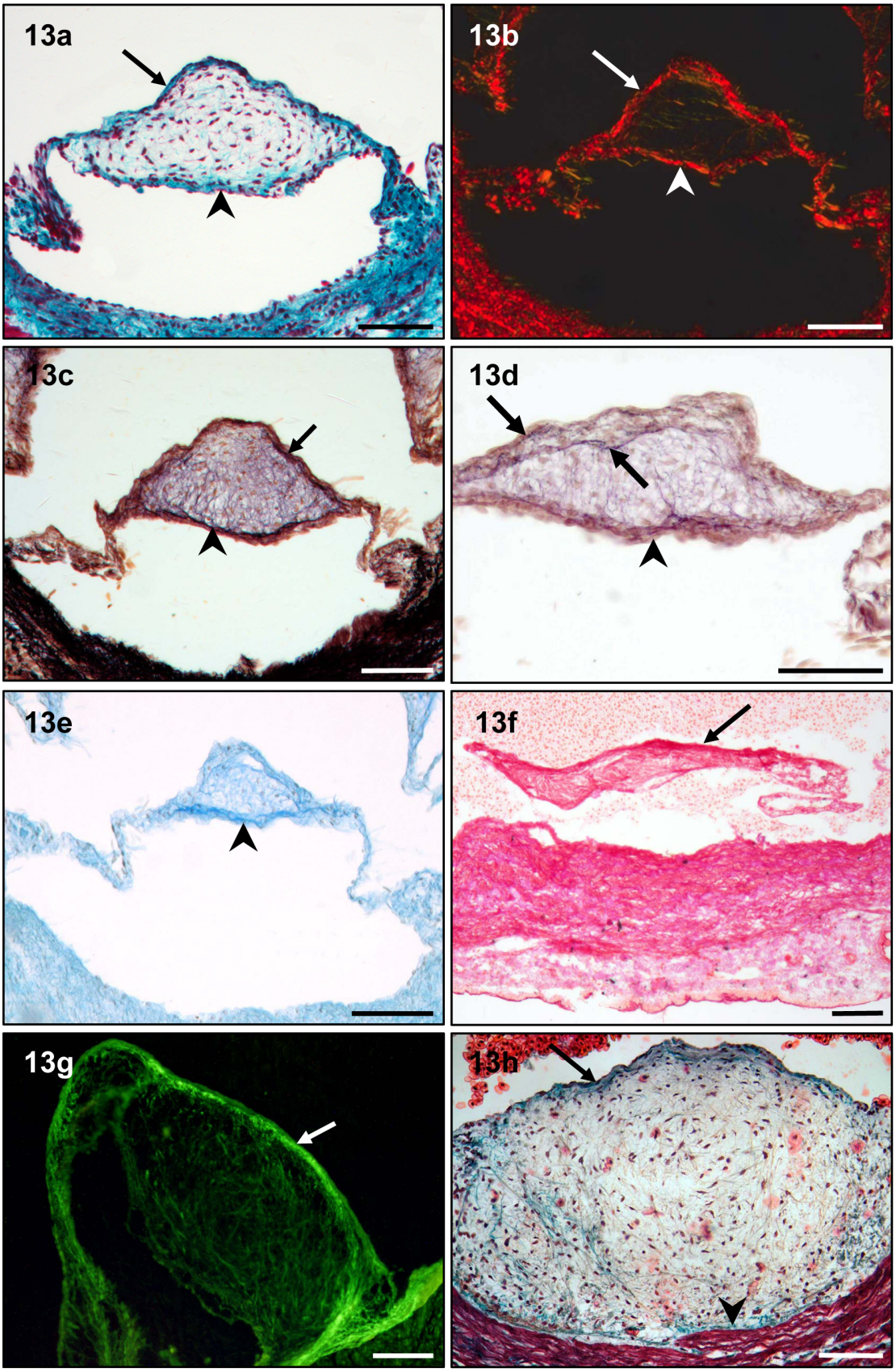

Publicaciones y Divulgación Científica
UNIVERSIDAD DE MÁLAGA

delgadas y están formadas por una única fibrosa gruesa, compuesta por elastina, ácido hialurónico, condroitín sulfato, dermatán sulfato, y, sobre todo, colágeno tipo I, en la que hay también un componente celular (Figs. 13a, b, c, e). En dirección a su zona de inserción proximal, en las valvas se aprecia una disminución progresiva del grosor de la fibrosa interna (Fig. 13h), hasta que ésta desaparece, y la esponjosa llega a contactar directamente con la pared del seno. En la región basal de las valvas, el componente celular de la esponjosa se distribuye de manera irregular.

Estructuralmente, la organización de las valvas de las hileras distal y proximal no difiere de modo significativo. Cabe señalar que, en ambas fibrosas, la cantidad de fibras de colágeno y elastina es mayor en las valvas de la hilera distal que en las de la hilera proximal. Además, en estas últimas el colágeno tipo III es algo más abundante que en las valvas distales. Por su parte, en la esponjosa, la elastina se dispone formando una red y es más escasa en las valvas proximales que en las distales.

En lo que respecta a la pared de los senos, se aprecia una diferencia sustancial entre la hilera distal y la proximal. En su porción anterior, las paredes de los senos de las válvulas distales son estructuralmente semejantes a la pared del segmento distal del tracto de salida cardiaco, con capas concéntricas de musculatura lisa (Fig. 14a) y ricas en elastina (Figs. 8a, 13c) y fibras de colágeno (Fig. 13b). En cambio,

Figura 14. Secciones histológicas del tracto de salida cardiaco.
14a: Sección transversal inmunoteñida con el anticuerpo anti-α-actina y contrastada con hematoxilina. En las válvulas de la hilera distal, la pared de la porción anterior del seno posee musculatura lisa dispuesta en forma de capas concéntricas. La flecha señala una arteria coronaria. Va, valva. Barra: 200 µm.
14b: Sección transversal inmunoteñida con el anticuerpo anti-α-actina y contrastada con hematoxilina. La zona posterior de la pared de los senos valvulares de la hilera distal es de naturaleza miocárdica. La flecha marca una arteria coronaria. M, miocardio; Va, valva. Barra: 200 µm.
14c: Sección transversal. Orceína-HCl. En las comisuras de la hilera distal, la elastina forma láminas onduladas. La flecha señala la zona de inserción lateral de una valva. Barra: 100 µm.
14d: Sección transversal. Picrosirio con microscopía de polarización. En las comisuras de la hilera distal, las fibras de colágeno tipo I forman haces gruesos. Las flechas marcan las zonas de inserción laterales de dos valvas contiguas. Barra: 100 µm.
14e: Sección transversal inmunoteñida con el anticuerpo anti-α-actina y contrastada con hematoxilina. La flecha señala la zona de inserción lateral de una valva. Las cabezas de flecha señalan células musculares lisas presentes en la comisura. Barra: 100 µm.
14f: Sección sagital. Tricrómico de Masson-Goldner. Una cuerda tendinosa (flecha) de naturaleza conjuntiva une una valva de la hilera proximal (HP) con otra de la hilera distal (HD). Barra: 100 µm.

Publicaciones y Divulgación Científica
UMA UNIVERSIDAD DE MÁLAGA

en la porción posterior de dichas paredes el componente muscular es de naturaleza miocárdica (Fig. 14b). En dicha zona, la superficie luminal de las paredes posee una capa de elastina (Figs. 8a, 10b) que se adelgaza progresivamente en dirección al fondo de los senos y se extiende hasta la propia base de la inserción de las valvas proximales (Fig. 8a). Las comisuras correspondientes a las valvas de la hilera distal están constituidas por fibras elásticas y de colágeno que se disponen siguiendo el trazado de la comisura (Figs. 14c, d), por células conjuntivas dispersas y algunas

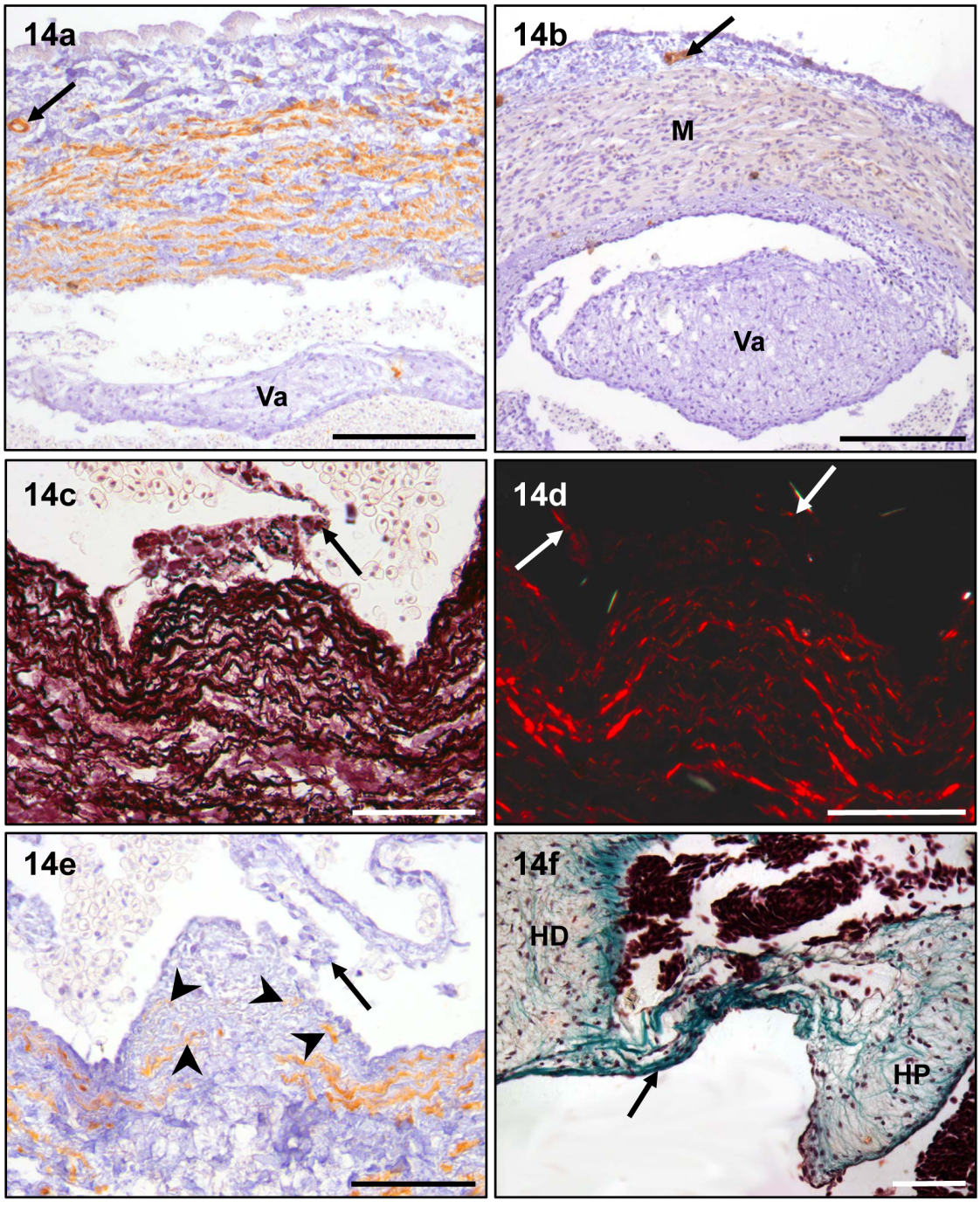

Publicaciones y Divulgación Científica
UNIVERSIDAD DE MÁLAGA

células musculares lisas (Fig. 14e). Por su parte, las paredes de los senos de las válvulas proximales son de naturaleza miocárdica y carecen del componente elástico existente en la hilera proximal (Fig. 8a).

Como se ha mencionado anteriormente, la superficie interna de las valvas de la hilera proximal se une a la superficie externa de la base de las valvas de la hilera distal y a las propias crestas de la pared conal mediante un conjunto de cuerdas tendinosas. Estas cuerdas son de naturaleza conjuntiva, formadas por fibras de colágeno, principalmente de tipo I, células dispersas y, en menor cantidad, fibras elásticas, y todo ello tapizado por endocardio (Fig. 14f).

En el ejemplar incubado con DAF-2DA se aprecia que la reactividad frente a este compuesto se extiende desde la aorta ventral hasta la hilera proximal del cono (Figs. 15, 16). En el segmento distal, la marca fluorescente se presenta como láminas distribuidas por toda la capa media. En el espacio subepicárdico, la reactividad aparece de forma dispersa. El marcaje con anti-α-actina-Cy3 de las secciones previamente incubadas con DAF-2DA indica que las células musculares lisas se sitúan entre las zonas reactivas frente al DAF-2DA, pero no se detecta una colocalización de ambos marcajes (Fig. 15b). En la frontera del segmento distal y el cono existe una zona de solapamiento entre el miocardio conal y la señal correspondiente al DAF-2DA (Figs. 15c, 16a, b). Esto mismo ocurre entre la musculatura lisa del segmento distal y el miocardio conal (Fig. 16c). En el cono, la fluorescencia del DAF-2DA se limita a la pared de los senos y alcanza la base de las válvulas de la hilera proximal. Sin embargo, la musculatura lisa únicamente llega al fondo de los senos de la hilera valvular distal (Figs. 15, 16a).

Como se ha dicho anteriormente, la pared de la aorta ventral también muestra reactividad frente al DAF-2DA. La fluorescencia se restringe a la media aórtica, visualizándose en forma de láminas, entre las que se disponen las células musculares lisas. La intensidad de la marca obtenida con el anticuerpo anti-α-actina-Cy3 es mayor en la zona más cercana a la luz del vaso (Fig. 15d).

Publicaciones y Divulgación Científica
UMA UNIVERSIDAD DE MÁLAGA

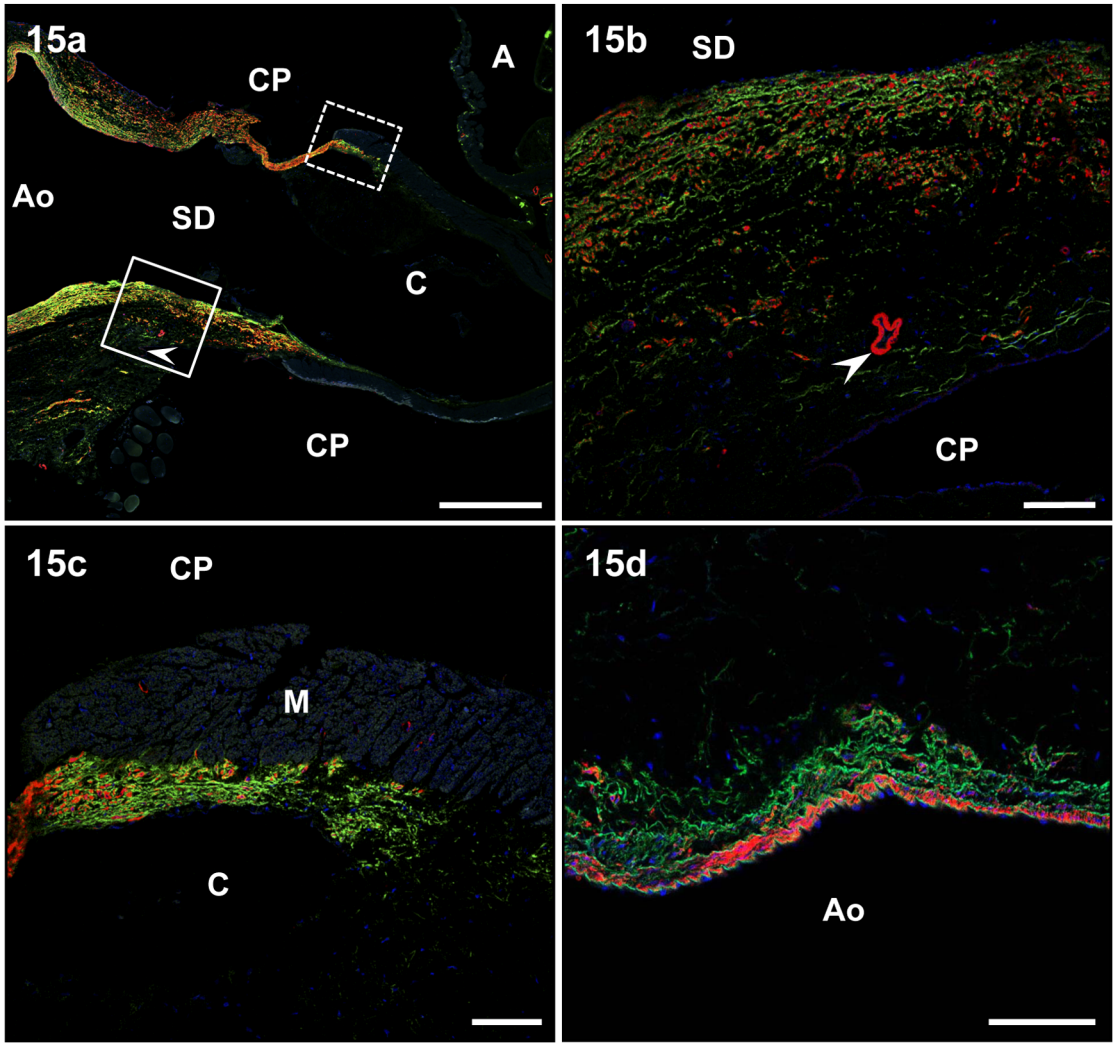

Figura 15. Secciones histológicas de la aorta ventral y del tracto de salida cardiaco de un ejemplar incubado con DAF-2DA e inmunoteñido con el anticuerpo anti-α-actina-Cy3. DAF-2DA, verde; α-actina, rojo; DAPI, azul. Microscopía confocal.

15a: Sección sagital de la aorta ventral y del tracto de salida cardiaco. La zona que aparece en el recuadro con línea continua se muestra ampliada en la figura 15b. La zona que aparece en el recuadro con línea discontinua se amplía en la figura 15c. La cabeza de flecha señalan el límite anterior del pericardio. A, atrio; Ao, aorta ventral; C, cono; CP, cavidad pericárdica; SD, segmento distal. Barra: 500 µm.

15b: Ampliación de la zona delimitada por el recuadro con línea continua de la figura 15a. Detalle de la zona anterior del segmento distal (SD). Las células musculares lisas se disponen entre la marca fluorescente del DAF-2DA. La cabeza de flecha marca una arteria coronaria. CP, cavidad pericárdica. Barra: 100 µm.

15c: Ampliación de la zona delimitada por el recuadro con línea discontinua de la figura 15a. En la frontera entre el segmento distal y el cono (C) existe un solapamiento entre la señal del DAF-2DA, las células musculares lisas y el miocardio conal (M). CP, cavidad pericárdica. Barra: 100 µm.

15d: Sección sagital de la aorta ventral. La fluorescencia correspondiente al DAF-2DA se presenta como láminas distribuidas en el espesor de la capa media. El marcaje con anti-α-actina-Cy3 es más intenso en la zona próxima al lumen de la aorta (Ao). Barra: 100 µm.

Publicaciones y Divulgación Científica
UNIVERSIDAD DE MÁLAGA

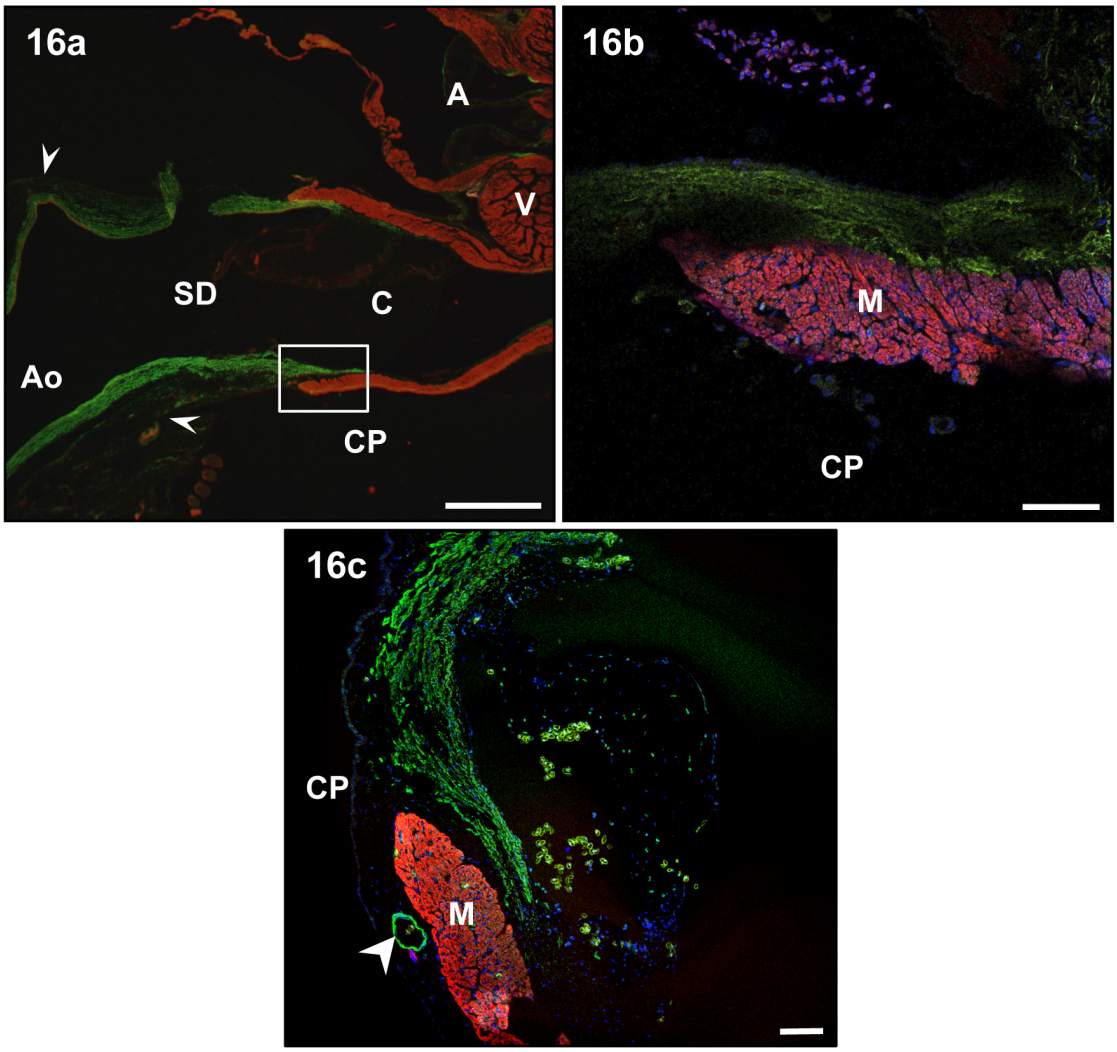

Figura 16. Secciones histológicas del tracto de salida cardiaco. Microscopía confocal.
16a: Sección sagital de la aorta ventral y del tracto de salida cardiaco de un ejemplar incubado con DAF-2DA e inmunoteñido con el anticuerpo MF20. DAF-2DA, verde; MF20, rojo. La zona que aparece en el recuadro se muestra ampliada en la figura 16b. Las cabezas de flecha señalan el límite anterior de la cavidad pericárdica. A, atrio; Ao, aorta ventral; C, cono; CP, cavidad pericárdica; SD, segmento distal; V, ventrículo. Barra: 1mm.
16b: Ampliación de la zona delimitada por el recuadro de la figura 16a. DAF-2DA, verde; MF20, rojo; DAPI, azul. Se aprecia el solapamiento entre el segmento distal, reactivo frente al DAF-2DA, y el cono arterioso. CP, cavidad pericárdica; M, miocardio. Barra: 100 µm.
16c: Sección transversal de la frontera entre el segmento distal y el cono arterioso doblemente inmunoteñida con los anticuerpos anti-α-actina y CH1. α-actina, verde; CH1, rojo; DAPI, azul. Se observa el solapamiento entre la musculatura lisa presente en el segmento distal y el miocardio conal (M). La cabeza de flecha señala una arteria coronaria. CP, cavidad pericárdica. Barra: 100 µm.

Publicaciones y Divulgación Científica
UNIVERSIDAD DE MÁLAGA

Desarrollo embrionario del tracto de salida cardiaco

En este apartado se describen los resultados obtenidos del estudio del desarrollo del tracto de salida cardiaco en embriones e individuos recién eclosionados de *G. atlanticus*. Las descripciones referentes a las características morfológicas externas que se indican para cada estadio están basadas en observaciones propias y coinciden con las de Ballard et al. (1993). Se ha considerado oportuno, en ciertos casos, incluir comentarios relativos al desarrollo del corazón u otros órganos, a fin de proporcionar una visión más completa de los procesos morfogenéticos que suceden de forma concomitante con el desarrollo del tracto de salida.

En algunas ocasiones no se aprecian diferencias significativas entre estadios sucesivos, por lo que los resultados se han agrupado en una única descripción.

Estadios 18 - 19

El embrión, que se mueve rítmicamente de un lado a otro, presenta el primer y el segundo par de bolsas faríngeas visibles. Tiene la ranura bucal poco profunda. Las vesículas ópticas son visibles (Fig. 17a). No hay estrechamiento entre el cuerpo del animal y el vitelo para formar la vena vitelina. En el estadio 19 el embrión ya presenta tres pares de bolsas faríngeas y la cavidad bucal se ha hecho más profunda con respecto al estadio 18. Aparecen las placodas óticas (Fig. 17b).

En estos estadios, el corazón se sitúa entre la boca y la parte anterior del vitelo (Figs. 17a-c), en el centro de la futura cavidad pericárdica, que está en continuidad con el resto de la cavidad celomática, ya que no se ha formado aún el septo transverso. Al comenzar el desarrollo, el corazón es un tubo recto que se une por su parte anterior al segundo par de arcos aórticos y contacta por su parte posterior con el primordio hepático (Fig. 17d). En este momento del desarrollo, estadio 18, el corazón no late. Es a partir del estadio 19 cuando comienzan los latidos cardiacos. De forma concomitante al crecimiento longitudinal del corazón, el tubo

Publicaciones y Divulgación Científica
UNIVERSIDAD DE MÁLAGA

recto comienza a curvarse (Fig. 17c). En estos estadios tempranos se distinguen con claridad sólo dos regiones cardiacas, una de entrada y otra de salida, a partir de las cuales se desarrollarán las futuras cámaras. Las dos regiones se disponen en el mismo plano frontal y entre ellas se aprecia una constricción que corresponde al límite atrioventricular. En los extremos anterior y posterior del corazón en desarrollo se diferencian sendas constricciones que marcan la posición de los futuros surcos conoventricular y senoatrial, respectivamente (Fig. 17d).

El corazón está compuesto por una capa externa, miocárdica y una interna, endocárdica. Entre ambas capas se encuentra la gelatina cardiaca, que consiste en una matriz extracelular carente de células (Figs. 17d-f). El endocardio está formado por células aplanadas con un núcleo voluminoso que se proyecta hacia el lumen, mientras que el miocardio está formado por células más o menos cúbicas (Fig. 17f). Tanto las células del endocardio como las del miocardio presentan gran cantidad de gotas lipídicas y de vitelo en su citoplasma (Fig. 17f).

Figura 17. Estadios 18-19.
17a: Estadio 18. Vista lateral izquierda de un embrión, separado de su correspondiente vitelo. Se observan los dos primeros pares de bolsas faríngeas (asteriscos). El corazón (flecha hueca) se sitúa entre la boca (B) y el vitelo (Vi). VO, vesícula óptica. Barra: 500 µm.
17b: Estadio 19. Vista lateral izquierda de la parte anterior de un embrión que presenta tres pares de bolsas faríngeas (asteriscos). La boca (B) se hace más profunda que en el estadio anterior. La flecha hueca marca la posición del corazón. Ot, placoda ótica; Vi, vitelo; VO, vesícula óptica. Barra: 500 µm.
17c: Estadio 19. Vista frontal de la parte anterior de un embrión a microscopía electrónica de barrido. El corazón ha comenzado a curvarse hacia la derecha. Únicamente se distinguen los futuros atrio (A) y ventrículo (V). H, primordio hepático. VO, vesícula óptica. Barra: 100 µm.
17d: Estadio 19. Sección semifina frontal del corazón. Azul de toluidina. El corazón presenta una capa miocárdica (M) y una capa endocárdica (E), separadas por gelatina cardiaca (asterisco). Se distinguen el futuro ventrículo (V) y el futuro atrio (A) que se encuentran separados por una constricción (flecha), el surco atrioventricular. La cabeza de flecha marca el futuro surco conoventricular. Las flechas huecas señalan el futuro surco senoatrial. H, primordio hepático. Barra: 100 µm.
17e: Estadio 18. Sección semifina frontal de la zona anterior de corazón. Azul de toluidina. Tanto el miocardio (flecha) como el endocardio (cabeza de flecha) están constituidos por una única capa de células. Entre ambas capas hay una gruesa gelatina cardiaca (asterisco) desprovista de células. Barra: 50 µm.
17f: Estadio 19. Sección semifina frontal de la región anterior del corazón. Azul de toluidina. Tanto en las células del miocardio como en las del endocardio se distinguen gotas lipídicas (flecha) y gránulos de vitelo (cabeza de flecha). El asterisco marca la gelatina cardiaca. E, endocardio; M, miocardio. Barra: 20 µm.

Publicaciones y Divulgación Científica
UNIVERSIDAD DE MÁLAGA

Estadio 20

El embrión presenta los cuatro primeros pares de bolsas faríngeas visibles (Fig. 18a). Se empiezan a distinguir las placodas olfativas y las placodas de las lentes sobre las vesículas ópticas.

En este estadio progresa la forma de asa (Figs. 18b, c). Comienzan a identificarse las cámaras cardiacas, que no están situadas en el mismo plano dorsoventral. El atrio

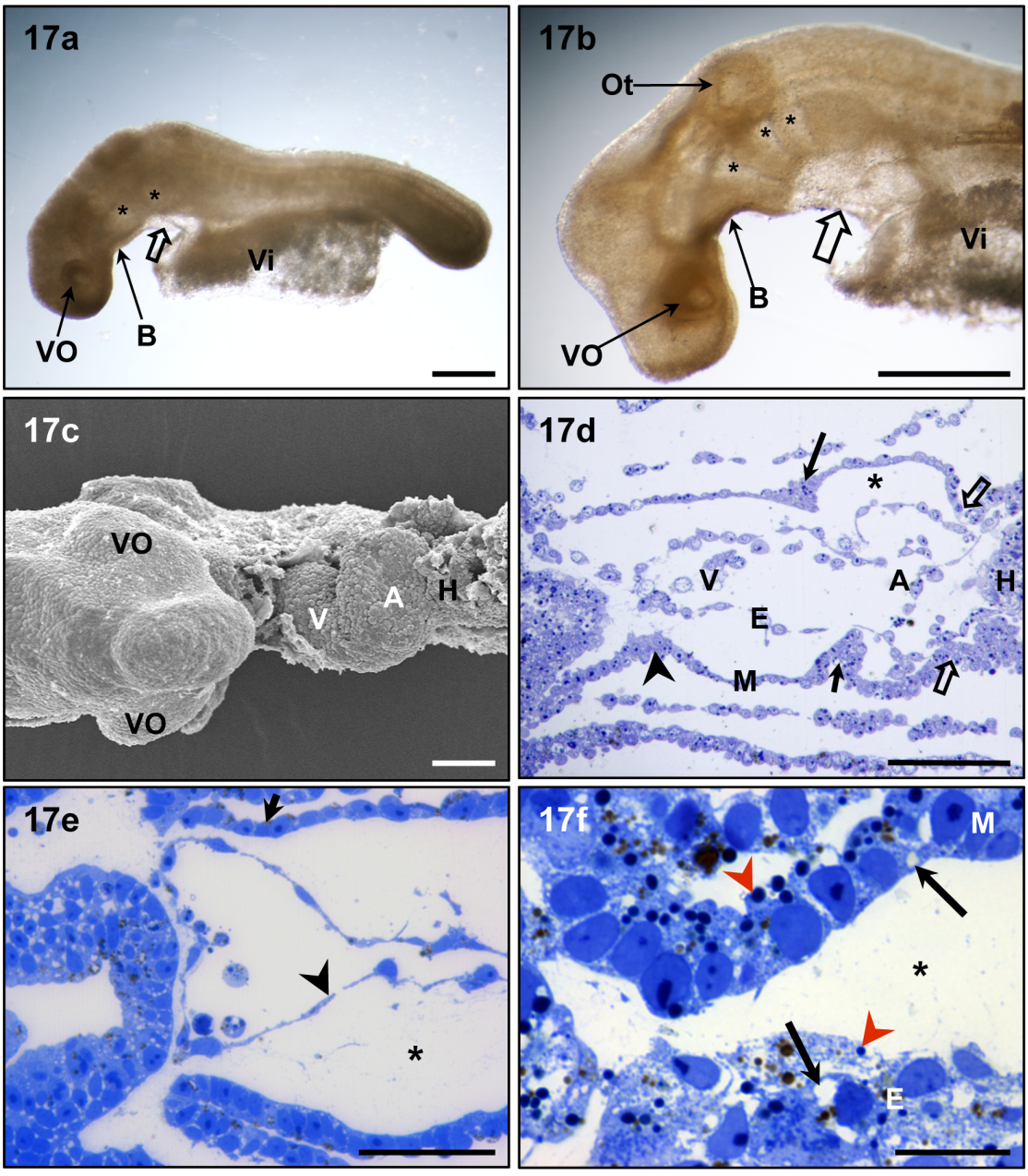

Publicaciones y Divulgación Científica
UMA UNIVERSIDAD DE MÁLAGA

y el futuro seno venoso adquieren una posición dorsal con respecto al ventrículo y al tracto de salida (Fig. 18b). El ventrículo está desplazado hacia la derecha, mientras que el tracto de salida y el atrio ocupan una posición más alineada en el plano medio (Figs. 18b, c).

El proepicardio se localiza en la parte posterior de la cavidad pericárdica (Figs. 18d). Está compuesto por células grandes y globosas, con núcleos picnóticos que ocupan gran parte del citoplasma (Fig. 18d). En la futura cavidad pericárdica comienzan a aparecer células flotantes (Fig. 18e) cuya morfología es similar a la de las células del proepicardio. Las células flotantes presentan núcleos grandes y gotas lipídicas en el citoplasma.

En el tracto de salida aparecen engrosamientos en la gelatina cardiaca que son precursores de las futuras crestas mesenquimáticas que darán a lugar a las válvulas conales (Fig. 18f).

Figura 18. Estadio 20.
18a: Vista lateral izquierda de la parte anterior de un embrión que presenta cuatro pares de bolsas faríngeas (asteriscos). La boca se ha hecho más profunda que en los estadios anteriores. La flecha hueca marca la posición del corazón. CM, cavidad mandibular; Ot, placoda ótica; Vi, vitelo; VO, vesícula óptica. Barra: 500 µm.
18b: Vista ventral del corazón a microscopía electrónica de barrido. Obsérvese la forma de asa del corazón. El ventrículo (V) y el tracto de salida (TS) se sitúan en una posición ventral con respecto al atrio (A). El ventrículo está desplazado hacia la derecha. Barra: 100 µm.
18c: Sección semifina frontal del corazón. Azul de toluidina. La cabeza de flecha señala la zona atrioventricular en la que ha aumentado el número de células miocárdicas. El asterisco marca la gelatina cardiaca. A, atrio; CP, futura cavidad pericárdica; E, endocardio; H, primordio hepático; M, miocardio; TS, tracto de salida; V, ventrículo. Barra: 200 µm.
18d: Sección semifina frontal del proepicardio. Las células proepicárdicas (cabeza de flecha) son redondeadas y tienen un núcleo (flecha) que ocupa gran parte del citoplasma. H, primordio hepático. Barra: 20 µm.
18e: Sección semifina transversal de la región atrioventricular. Azul de toluidina. La cabeza de flecha señala una célula flotante. Obsérvese las gotas lipídicas presentes en el citoplasma. El surco atrioventricular (flecha) se ha acentuado y contiene numerosas células miocárdicas. A, atrio; CP, futura cavidad pericárdica; V, ventrículo. Barra: 20 µm.
18f: Sección semifina transversal del tracto de salida. Azul de toluidina. El tracto de salida presenta engrosamientos en la gelatina cardiaca (asteriscos). CP, futura cavidad pericárdica; E, endocardio; M, miocardio. Barra: 100 µm.

Publicaciones y Divulgación Científica
UNIVERSIDAD DE MÁLAGA

En el lado derecho de la región atrioventricular se acentúa el surco entre el atrio y el ventrículo en desarrollo. Dicho surco aparece relleno de numerosas células miocárdicas (Figs. 18c, e).

Estadio 21- 22

Al inicio del estadio 21, el segundo par de bolsas faríngeas se abre a través de sendas hendiduras (Fig. 19a), mientras que el primer par de hendiduras branquiales está todavía cerrado y se abrirá a lo largo del estadio 22 (Fig. 19b). La membrana

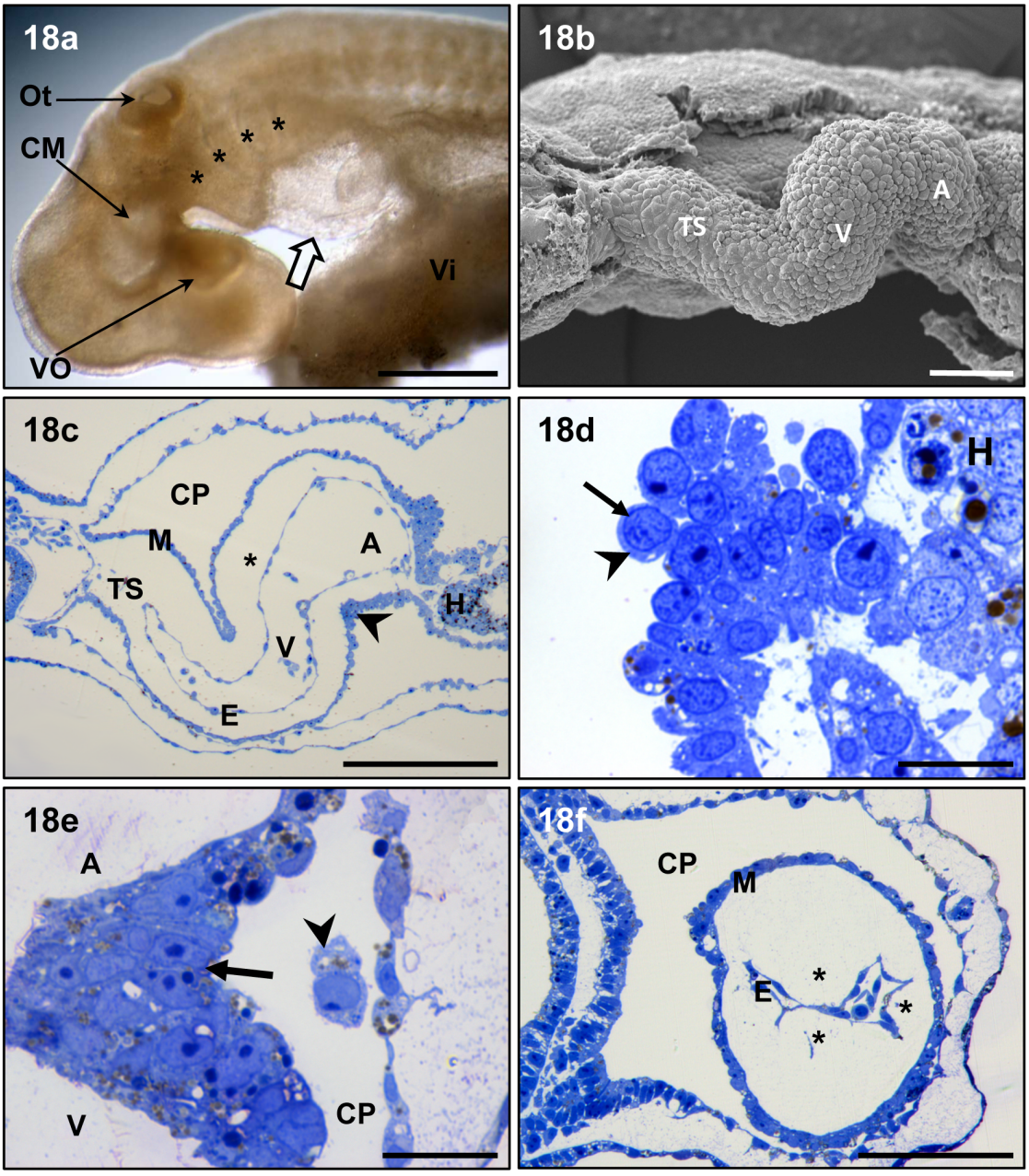

Publicaciones y Divulgación Científica
UNIVERSIDAD DE MÁLAGA

bucal se perfora y en poco tiempo desaparece, aunque en el estadio 22 sus restos son aún visibles. El corazón impulsa la sangre hacia el primer par de arcos aórticos.

El corazón muestra una forma de "C". El ventrículo y el tracto de salida se encuentran en un plano ventral, mientras que el atrio, que se sitúa a la izquierda del ventrículo, está en un plano dorsal (Figs. 19c, d).

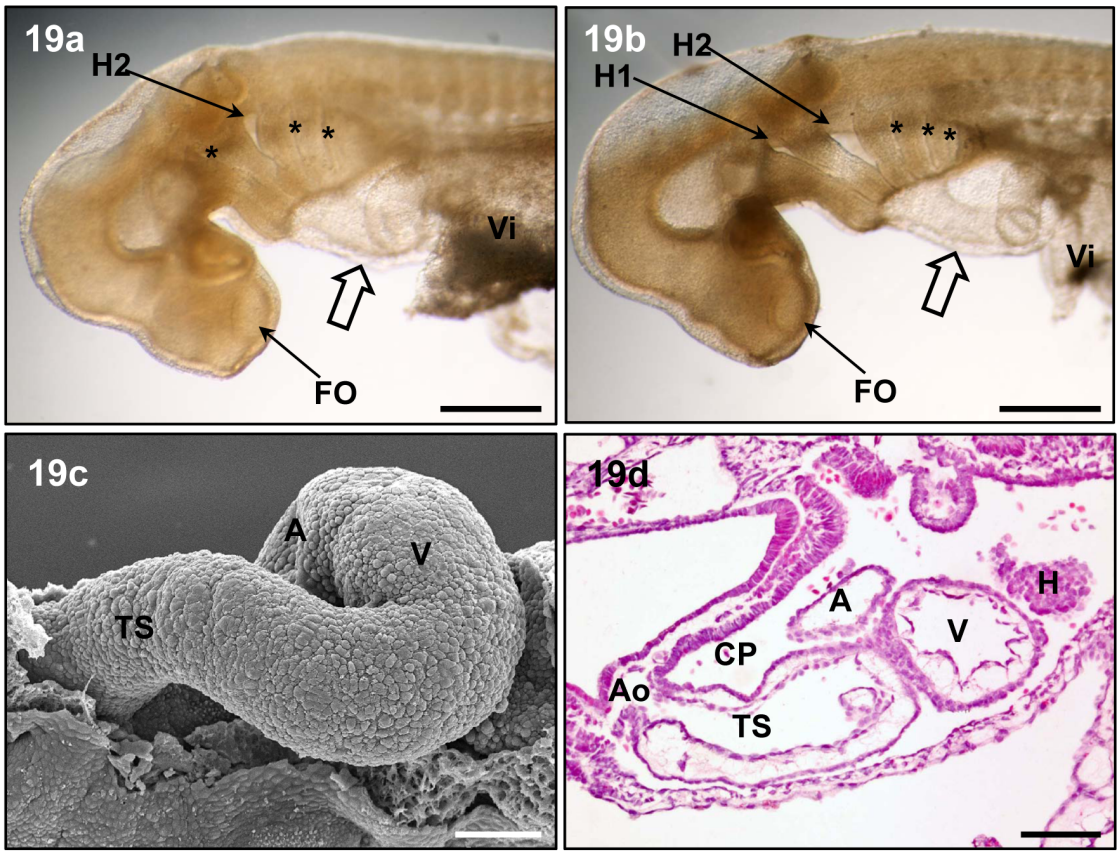

Figura 19. Estadios 21-22.
19a: Estadio 21. Vista lateral izquierda de la parte anterior de un embrión que presenta cuatro pares de bolsas faríngeas (asteriscos). El segundo par se ha abierto a través de las correspondientes hendiduras branquiales (H2). La flecha hueca marca la posición del corazón. FO, Fosa olfativa; Vi, vitelo. Barra: 500 µm.
19b: Estadio 22. Vista lateral izquierda de la parte anterior de un embrión que presenta cinco pares de bolsas faríngeas (asteriscos), de las cuales las dos primeras están abiertas. La flecha hueca marca la posición del corazón. FO, Fosa olfativa; H1, primer par de hendiduras branquiales; H2, segundo par de hendiduras branquiales; Vi, vitelo. Barra: 500 µm.
19c: Estadio 21-22. Vista lateral derecha del corazón a microscopía electrónica de barrido. En este estadio el corazón adquiere forma de "C". El atrio (A) se sitúa a la izquierda del ventrículo (V) y del tracto de salida (TS). Barra: 100 µm.
19d: Estadio 22. Sección sagital del corazón. Hematoxilina de Delafield-eosina amarillenta. El atrio (A) se sitúa dorsalmente con respecto al ventrículo (V) y al tracto de salida (TS). Nótese la diferencia de grosor entre la gelatina cardiaca de las distintas cámaras. Ao, aorta ventral; CP, futura cavidad pericárdica; H, primordio hepático. Barra: 100 µm.

Publicaciones y Divulgación Científica
UMA UNIVERSIDAD DE MÁLAGA

En el atrio se aprecia una disminución del grosor de la capa de gelatina cardiaca. En el ventrículo, el espesor de esta capa no es homogéneo (Fig. 19d).

Estadio 23

En el embrión aparecen el quinto y sexto par de bolsas faríngeas. El tercer par de hendiduras branquiales se abre (Fig. 20a). La boca está totalmente abierta. La conexión entre el embrión y el saco vitelino comienza a reducirse para formar la vena vitelina. Aparece un segundo par de arcos aórticos que comienzan a conducir la sangre.

El atrio se encuentra en una posición más anterior que en el estadio precedente y se incurva hacia la cara dorsal del tracto de salida. La región anterior del tracto de salida se inclina hacia la zona dorsal del embrión (Fig. 20b).

El proepicardio está más desarrollado y forma una estructura bilateral unida al primordio hepático. Comienzan a apreciarse células proepicárdicas sobre la superficie externa del tracto de salida (Figs. 20c, d). Primero, estas células se localizan cerca del surco conoventricular y, a continuación, aparecen dispersas por toda la superficie del corazón.

En el seno de la gelatina cardiaca aparecen las primeras células mesenquimáticas que se localizan en la región anterior del tracto de salida. Algunas de estas células están en contacto con el endocardio, del que parece que se desprenden (Fig. 20d).

Estadio 24

Los primeros cuatro pares de hendiduras faríngeas están abiertos hacia el exterior. Conforme avanza este estadio aparecen los primeros filamentos branquiales en el segundo, tercer y cuarto par de hendiduras faríngeas (Fig. 21a). La boca adquiere forma de diamante y tendrá esta forma hasta el estadio 27. Aparecen los rudimentos

Publicaciones y Divulgación Científica
UMA UNIVERSIDAD DE MÁLAGA

de las aletas pectorales. La conexión entre el embrión y el saco vitelino continúa estrechándose. El tronco y la cola, que se sitúan posteriormente con respecto a esta conexión, son más largos que la parte anterior del cuerpo.

El corazón, en visión ventral, presenta la forma de una "U" (Fig. 21b). El tracto de salida y el ventrículo se sitúan en posición ventral. El atrio, inicialmente

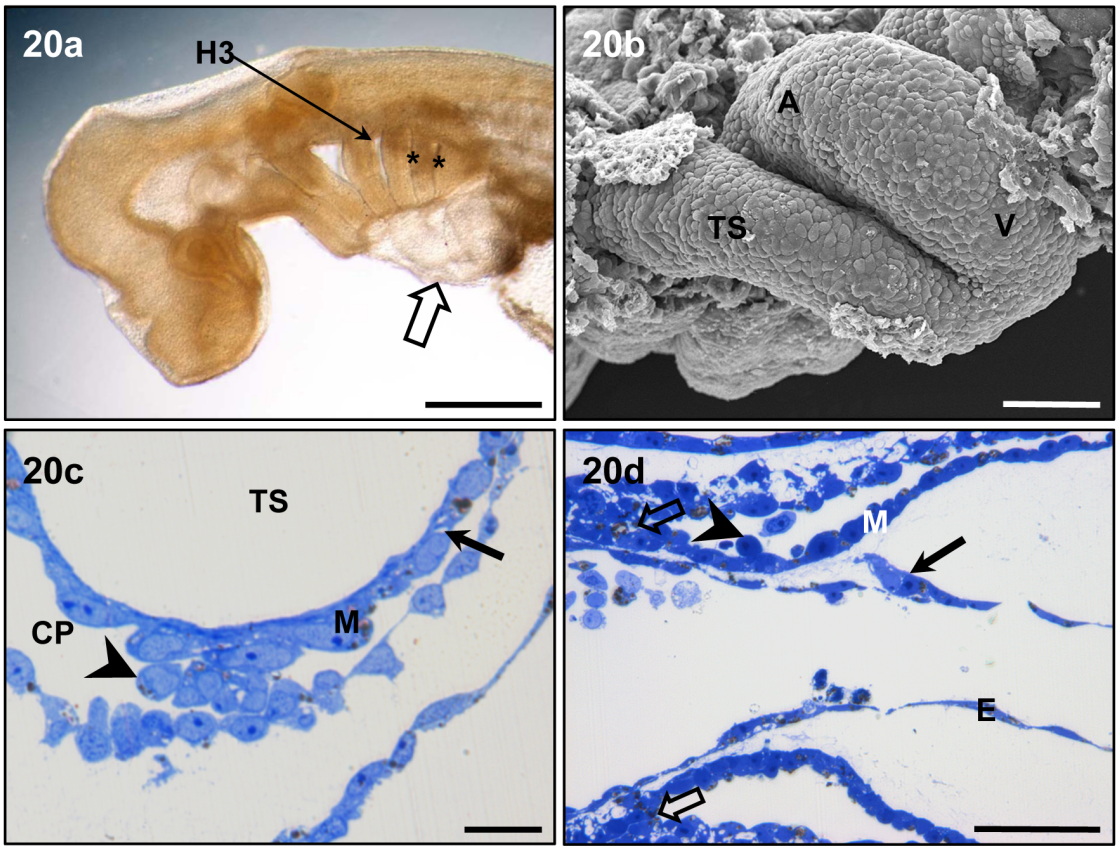

Figura 20. Estadio 23.
20a: Vista lateral izquierda de la parte anterior de un embrión. Los asteriscos indican los dos últimos pares de bolsas faríngeas que aún no se han abierto al exterior. El tercer par de hendiduras branquiales (H3) se abre en este estadio. La flecha hueca marca la posición del corazón.
20b: Vista ventral del corazón a microscopía electrónica de barrido. La región caudal del tracto de salida (TS) se incurva hacia la zona dorsal del embrión. El atrio (A) se sitúa más anteriormente que en el estadio previo. V, ventrículo. Barra: 100 µm.
20c: Sección semifina transversal del tracto de salida. Azul de toluidina. La cabeza de flecha señala células epicárdicas unidas a la superficie externa del tracto de salida (TS). Las células miocárdicas contienen gotas lipídicas (flecha). CP, futura cavidad pericárdica. Barra: 20 µm.
20d: Sección semifina frontal del tracto de salida. Azul de toluidina. En la gelatina cardiaca se observan algunas células de tipo mesenquimático (flecha) en contacto con el endocardio. La cabeza de flecha señala una célula epicárdica unida a la pared del tracto de salida. Las flechas huecas marcan el límite anterior de la cavidad pericárdica en desarrollo. E, endocardio; M, miocardio. Barra: 50 µm.

Publicaciones y Divulgación Científica
UMA UNIVERSIDAD DE MÁLAGA

situado a la izquierda del tracto de salida, se desplaza hasta situarse dorsalmente con respecto al ventrículo y al tracto de salida. En el eje longitudinal, el extremo caudal del corazón está ocupado por el ventrículo, que aparece parcialmente tapizado por células epicárdicas de aspecto globoso (Fig. 21b).

En este momento del desarrollo cardiaco se distinguen células epicárdicas con diversa morfología. Un primer tipo lo constituyen células esféricas que se distribuyen de forma dispersa sobre la superficie del miocardio (Fig. 21c). Un segundo tipo son células más aplanadas que forman pequeños acúmulos y tienen una mayor superficie de contacto con el miocardio (Fig. 21d). Por último, un tercer tipo son células muy aplanadas que establecen contacto entre ellas mediante largas prolongaciones citoplasmáticas. Estas últimas células se sitúan en la zona dextro-dorsal del atrio y el seno venoso. Entre ellas y el miocardio subyacente se aprecia un espacio subepicárdico (Fig. 21e).

En el tracto de salida las crestas mesenquimáticas constituyen engrosamientos de la gelatina cardiaca que siguen poblándose de células que parecen proceder del endocardio (Figs. 21d, f). Estas células son más abundantes en la zona anterior del tracto de salida (Fig. 21f). La cantidad de células disminuye progresivamente en sentido anteroposterior (Fig. 21d), de modo que en la zona posterior del tracto de salida la gelatina cardiaca se encuentra libre de células. Las células mesenquimáticas que pueblan la gelatina cardiaca tienen una forma más o menos redondeada y se encuentran unidas unas a otras, dejando entre ellas pequeños espacios intercelulares (Figs. 21d, f).

En este estadio, el anticuerpo MF20 para el miocardio marca todo el corazón y se extiende hasta el límite anterior del pericardio (Fig. 21g).

La gelatina cardiaca de los cojines atrioventriculares comienza a poblarse de células procedentes del endocardio.

Publicaciones y Divulgación Científica
UMA UNIVERSIDAD DE MÁLAGA

En la zona posterior de la cavidad pericárdica se inicia la formación del septo transverso.

Estadio 25 - 26

En el estadio 25 los primeros cinco pares hendiduras faríngeas se encuentran abiertos y aparecen filamentos branquiales desde el segundo al quinto par de hendiduras (Fig. 22a). Los bordes de las aletas pectorales se extienden formando crestas lo suficientemente amplias como para ocultar los somitas cercanos. El primordio de las aletas pélvicas aparece cerca de la cloaca. En el estadio 26 se han abierto todas las hendiduras faríngeas, aunque el primer y el sexto par aún no presentan filamentos branquiales (Fig. 22b).

Figura 21. Estadio 24.
21a: Vista lateral izquierda de la parte anterior de un embrión en el que el quinto y el sexto par de bolsas faríngeas aún no se han abierto al exterior (asteriscos). En el segundo, tercer y cuarto par de hendiduras branquiales aparecen los primeros filamentos branquiales (cabezas de flecha). La flecha hueca marca la posición del corazón. A, atrio; TS, tracto de salida; V, ventrículo. Barra: 1 mm.
21b: Vista ventral del corazón a microscopía electrónica de barrido. El corazón tiene forma de "U". El tracto de salida (TS) se sitúa en la rama derecha, el atrio (A) en la rama izquierda y el ventrículo (V) en el extremo caudal. La flecha señala células epicárdicas que se encuentran tapizando parte de la superficie ventricular. Barra: 100 µm.
21c: Sección semifina transversal del tracto de salida. Azul de toluidina. Se distingue una célula epicárdica (flecha) de forma redondeada sobre la superficie dorsal y posterior del tracto. CP, futura cavidad pericárdica; E, endocardio; M, miocardio. Barra: 20 µm.
21d: Sección semifina transversal del tracto de salida. Azul de toluidina. La flecha señala un grupo de células epicárdicas unidas al miocardio (M) de la zona media del tracto. Las cabezas de flecha marcan células mesenquimáticas de aspecto más o menos redondeado presentes en la gelatina cardiaca. CP, futura cavidad pericárdica; E, endocardio. Barra: 50 µm.
21e: Sección semifina transversal del atrio. Azul de toluidina. La cabeza de flecha marca el proepicardio. Las células epicárdicas (flecha) que tapizan el atrio son aplanadas y emiten prolongaciones citoplasmáticas. Entre dichas células y el miocardio (M) se aprecia el espacio subepicárdico (asterisco). CP, futura cavidad pericárdica. Barra: 20 µm.
21f: Sección semifina transversal del tracto de salida. Azul de toluidina. En la zona anterior del tracto de salida, la gelatina cardiaca se está poblando de células (cabezas de flecha), que se sitúan bajo el endocardio (E) y se encuentran unidas unas a otras. Las flechas huecas marcan el límite anterior de la cavidad pericárdica en desarrollo. M, miocardio. Barra: 50 µm.
21g: Sección sagital del corazón inmunoteñida con el anticuerpo MF20 y contrastada con hematoxilina. El marcaje es positivo en todas las cámaras y alcanza el límite anterior de la cavidad pericárdica en desarrollo (cabezas de flecha). A, atrio; Ao, aorta ventral; CP, futura cavidad pericárdica; TS, tracto de salida; V, ventrículo. Barra: 100 µm.

Publicaciones y Divulgación Científica
UNIVERSIDAD DE MÁLAGA

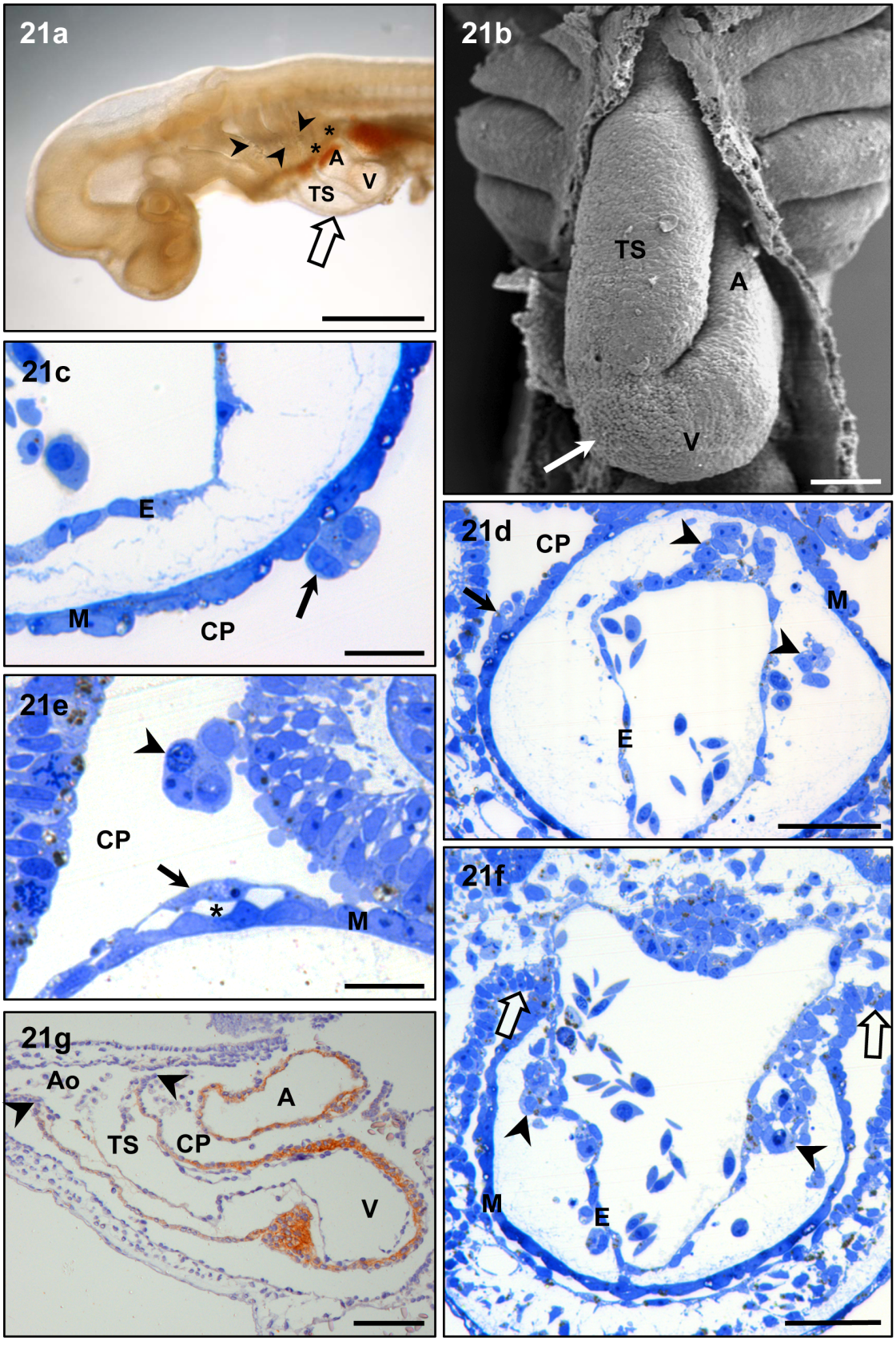

Publicaciones y Divulgación Científica
UNIVERSIDAD DE MÁLAGA

El corazón, en visión ventral, sigue teniendo la forma "U" similar a la del estadio anterior (Fig. 21b) y, visto lateralmente, sus cámaras adoptan la forma de una "S" (Fig. 22c). El seno venoso y el atrio se disponen dorsalmente con respecto al ventrículo y al tracto de salida.

El epicardio comienza a constituirse como una capa continua de células aplanadas que tapizan gran parte de la superficie del ventrículo y de la zona

Figura 22. Estadios 25-26.
22a: Estadio 25. Vista lateral izquierda de la parte anterior de un embrión. Las flechas señalan las cinco primeras hendiduras branquiales. La flecha hueca marca la posición del corazón. La flecha señala el conducto endolinfático. Vi, vena vitelina. Barra: 1 mm.
22b: Estadio 26. Vista lateral izquierda de la parte anterior de un embrión. Rosa de bengala. Desde el segundo hasta el quinto par de hendiduras hay filamentos branquiales (cabezas de flecha). La flecha señala el conducto endolinfático. A, atrio; SV, seno venoso; TS, tracto de salida; V, ventrículo; Vi, vena vitelina. Barra: 1 mm.
22c: Estadio 26. Vista sagital de las cámaras cardiacas a microscopía electrónica de barrido. El corazón ha adquirido forma de "S", con el seno venoso (SV) y el atrio (A) en posición dorsal con respecto al ventrículo (V) y al tracto de salida (TS). Nótese que en la gelatina cardiaca del tracto de salida y del ventrículo ha aumentado la cantidad de material extracelular. La zona que aparece en el recuadro se muestra ampliada en la figura 22d. Ao, aorta ventral. Barra: 100 µm.
22d: Estadio 26. Ampliación de la zona delimitada por el recuadro en la figura 22c. Células flotantes procedentes del proepicardio establecen contacto con la superficie del seno venoso (cabeza de flecha). La flecha señala una célula aplanada que forma parte del recubrimiento epicárdico del ventrículo (V). El asterisco indica el espacio subepicárdico. Barra: 10 µm.
22e: Estadio 25. Vista lateral derecha del corazón a microscopía electrónica de barrido. El ventrículo (V) y la región derecha del atrio (A) y del tracto de salida (TS) próximas al ventrículo se encuentran tapizados por epicardio. La zona que aparece en el recuadro se muestra ampliada en la figura 22f. CP, futura cavidad pericárdica; SV, seno venoso. Barra: 100 µm.
22f: Estadio 25. Ampliación de la zona delimitada por el recuadro de la figura 22e. En el atrio (A) y en parte del tracto de salida (TS), el epicardio constituye una capa continua. En otras zonas del tracto de salida, las células del epicardio en formación se mantienen individualizadas (cabezas de flecha) e incluso aparecen dispersas (flechas). Barra: 20 µm.
22g: Estadio 25. Vista ventral del tracto de salida cardiaco a microscopía electrónica de barrido. Las cabezas de flecha marcan el límite anterior de la futura cavidad pericárdica. Las flechas señalan una leve constricción del tracto de salida (TS). La región situada entre el límite anterior del pericardio y la constricción se corresponde internamente con la porción de la gelatina cardiaca donde se formarán los futuros cojines endocárdicos distales. A, atrio. Barra: 50 µm.
22h: Estadio 25. Vista sagital del tracto de salida. Azul alciano 0,3 M de $MgCl_2$. En la gelatina cardiaca el ácido hialurónico se dispone como láminas delgadas bajo el endocardio y el miocardio y forma hebras que atraviesan el espesor de la gelatina. La cabeza de flecha marca el límite anterior de la cavidad pericárdica en desarrollo. Ao, aorta ventral; E, endocardio; M, miocardio; TS, tracto de salida. Barra: 50 µm.

Publicaciones y Divulgación Científica
UNIVERSIDAD DE MÁLAGA

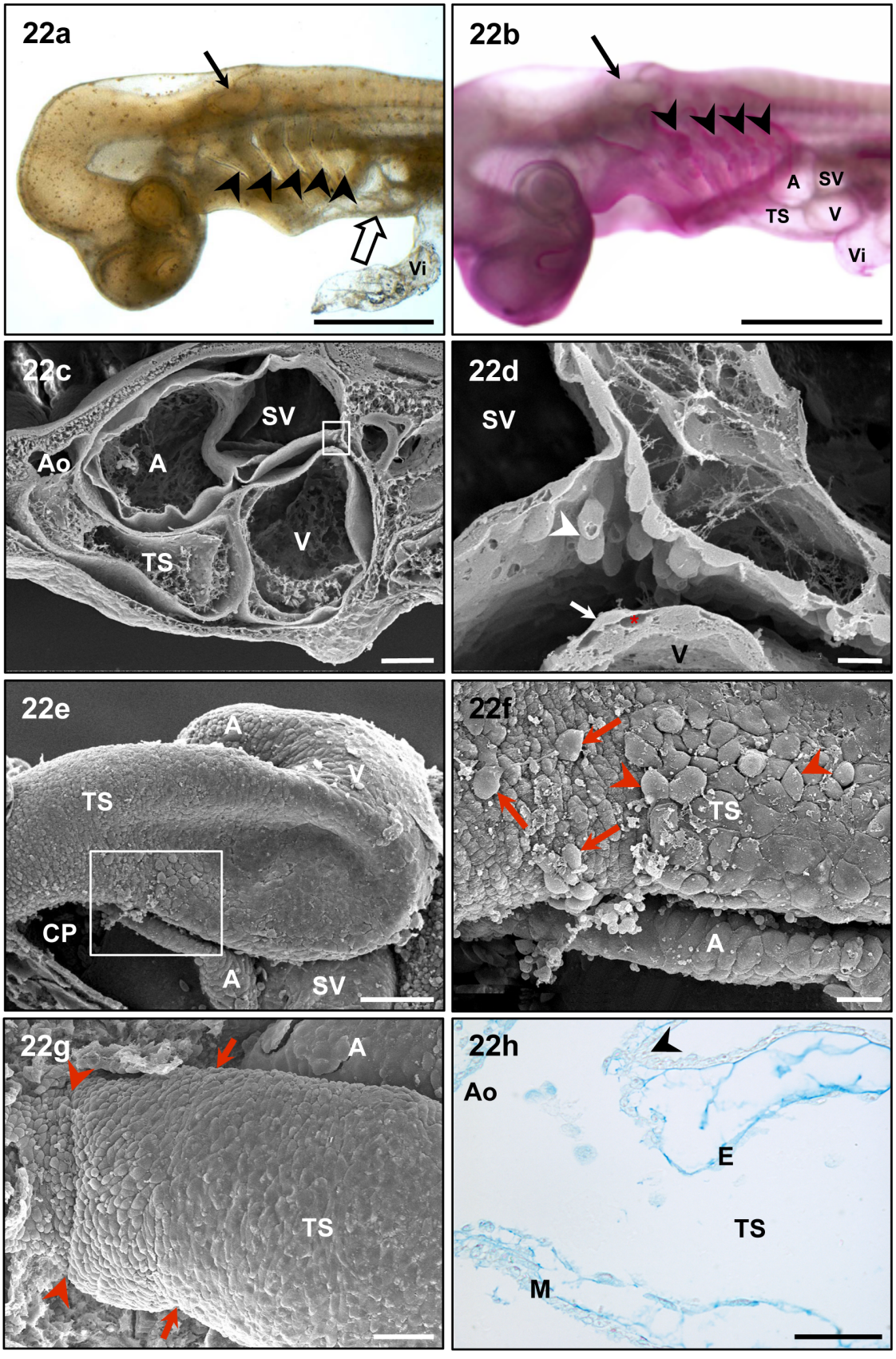

Publicaciones y Divulgación Científica
UNIVERSIDAD DE MÁLAGA

derecha del atrio y del tracto de salida más próximas al ventrículo (Figs. 22d-f). En el resto del corazón se aprecian células originalmente proepicárdicas que se unen a la superficie del miocardio para conformar la capa epicárdica (Fig. 22d). Las células epicárdicas aparecen inicialmente aisladas y tienen una morfología redondeada (Fig. 22f).

La zona anterior del tracto de salida presenta una leve constricción que marca el inicio de la región donde internamente se van a formar los cojines endocárdicos distales (Figs. 22g, h). Las células miocárdicas que se encuentran en dicha región tienen un aspecto redondeado, a diferencia de las del resto del tracto de salida, que son más elongadas y aplanadas y mantienen una mayor superficie de contacto con las células vecinas (Fig. 22g).

La gelatina cardiaca del tracto de salida continua poblándose de células. Esta invasión celular progresa en sentido anteroposterior, siendo en la zona más cercana al límite anterior de la cavidad pericárdica donde se concentra la mayor parte de las células. Asimismo, se aprecia un aumento de la cantidad de material extracelular en la gelatina cardiaca (Figs. 22c, h). La matriz extracelular tiene un aspecto de red (Figs. 22c, h) y está compuesta por glucosaminoglucanos no sulfatados, en concreto, ácido hialurónico (Fig. 22h).

Estadio 27

En el primer par y, a continuación, en el sexto par de hendiduras faríngeas surgen uno o dos filamentos branquiales. En los filamentos branquiales presentes en el resto de las hendiduras comienza a circular la sangre. La boca mantiene la forma de diamante (Fig. 23a).

En esta etapa del desarrollo, el tracto de salida, el ventrículo y el atrio han aumentado su tamaño (Fig. 23b). Las cámaras cardiacas no han alcanzado aún

Publicaciones y Divulgación Científica
UMA UNIVERSIDAD DE MÁLAGA

su localización definitiva. El ventrículo ocupa una posición totalmente caudal. El atrio todavía se sitúa, parcialmente, a la izquierda del tracto de salida.

El epicardio tapiza toda la superficie del ventrículo, gran parte de la superficie del atrio y de la zona posterior del tracto de salida (Fig. 23b). En esta región del tracto de salida se aprecian células epicárdicas tanto de aspecto globoso como aplanadas. Las células epicárdicas unidas a la pared del tracto de salida contienen grandes gotas lipídicas en su citoplasma (Fig. 23c). En la zona atrioventricular se distinguen células epicárdicas emitiendo extensiones de tipo filopodial (Fig. 23d). En este momento del desarrollo, el proepicardio se identifica claramente. Éste se encuentra entre el seno venoso y el ventrículo, unido al hígado. El proepicardio tiene forma esférica y se ha reducido en tamaño con respecto a estadios anteriores (Figs. 23e, f). En la cavidad pericárdica todavía hay células flotantes.

El miocardio del seno venoso y del atrio es monoestratificado, excepto en la región del surco senoatrial, donde es biestratificado. El miocardio del ventrículo es biestratificado, al igual que en la zona del tracto de salida cercana al ventrículo (Fig. 24a).

Las células miocárdicas de la región anterior del tracto de salida, que coincide con la zona de formación de los cojines endocárdicos distales, son globosas (Figs. 24b, c), mientras que las de la zona posterior son células aplanadas.

La cantidad de células de los cojines endocárdicos ha aumentado considerablemente con respecto al estadio anterior (Fig. 24b). Estas células mesenquimáticas tienen una forma más o menos estrellada, aunque algunas muestran una forma alargada. Todas ellas contienen núcleos grandes y poco citoplasma (Figs. 24b, c). Se disponen de forma heterogénea y son más abundantes en la zona anterior del cojín, donde dejan pocos espacios intercelulares. En la zona posterior del cojín, las células están más separadas entre ellas, por lo que los espacios intercelulares son más grandes.

Publicaciones y Divulgación Científica
UMA UNIVERSIDAD DE MÁLAGA

Estadio 28

La boca, que en estadios previos presenta forma de diamante, va adquiriendo forma ovalada debido a la remodelación de los extremos ventrales del arco mandibular. Los seis pares de arcos aórticos llevan sangre y los filamentos branquiales se alargan. Las aletas pélvicas se redondean y aumentan de tamaño. La aleta sagital muestra constricciones que marcan lo que serán las aletas dorsales y la aleta anal (Fig. 25a).

En el transcurso de este estadio, las cámaras cardiacas acaban ocupando sus posiciones definitivas. El seno venoso y el atrio se encuentran en posición dorsal y el ventrículo y el tracto de salida en posición ventral (Figs. 25b-e). La novedad más relevante que se aprecia en este estadio es la aparición de un nuevo elemento en el extremo anterior del corazón. En el tracto de salida, que hasta este momento,

Figura 23. Estadio 27.
23a: Vista lateral izquierda de la parte anterior de un embrión. Aparecen filamentos branquiales en el primer y último par de arcos branquiales (cabezas de flecha). En los filamentos branquiales centrales comienza a circular la sangre. La flecha hueca marca la posición del corazón. La flecha señala el conducto endolinfático. En el recuadro se muestra, en vista ventral, un embrión en el que se aprecia la boca en forma de diamante. Barra: 1 mm.
23b: Vista ventral del corazón a microscopía electrónica de barrido. El atrio (A), el ventrículo (V) y el tracto de salida (TS) han aumentado de tamaño. La zona que aparece en el recuadro se muestra ampliada en la figura 23d. Barra: 100 µm.
23c: Vista lateral derecha del tracto de salida a microscopía electrónica de barrido. Las cabezas de flecha señalan células epicárdicas que están adquiriendo una morfología aplanada. La flecha marca un grupo de células epicárdicas redondeadas. A, atrio; TS, tracto de salida. Barra: 50 µm. En el recuadro se muestra una sección semifina sagital del tracto de salida. Azul de toluidina. Detalle de las células epicárdicas que se unen a la pared del miocardio (M). Los asteriscos señalan gotas lipídicas. Barra: 10 µm.
23d: Ampliación de la zona delimitada por el recuadro de la figura 23b. En esta zona hay células epicárdicas que establecen contacto entre ellas mediante extensiones filopodiales (cabezas de flecha). El ventrículo (V) está tapizado por una capa epicárdica continua. TS, tracto de salida. Barra: 50 µm.
23e: Vista sagital de la zona posterior del corazón a microscopía electrónica de barrido. El proepicardio (PE) se encuentra unido al hígado (H). SV, seno venoso; V, ventrículo. Barra: 50 µm.
23f: Vista sagital del proepicardio a microscopía electrónica de barrido. El proepicardio (flecha) tiene forma esférica y ha reducido su tamaño con respecto a estadios anteriores. H, hígado; V, ventrículo. Barra: 10 µm.

Publicaciones y Divulgación Científica
UNIVERSIDAD DE MÁLAGA

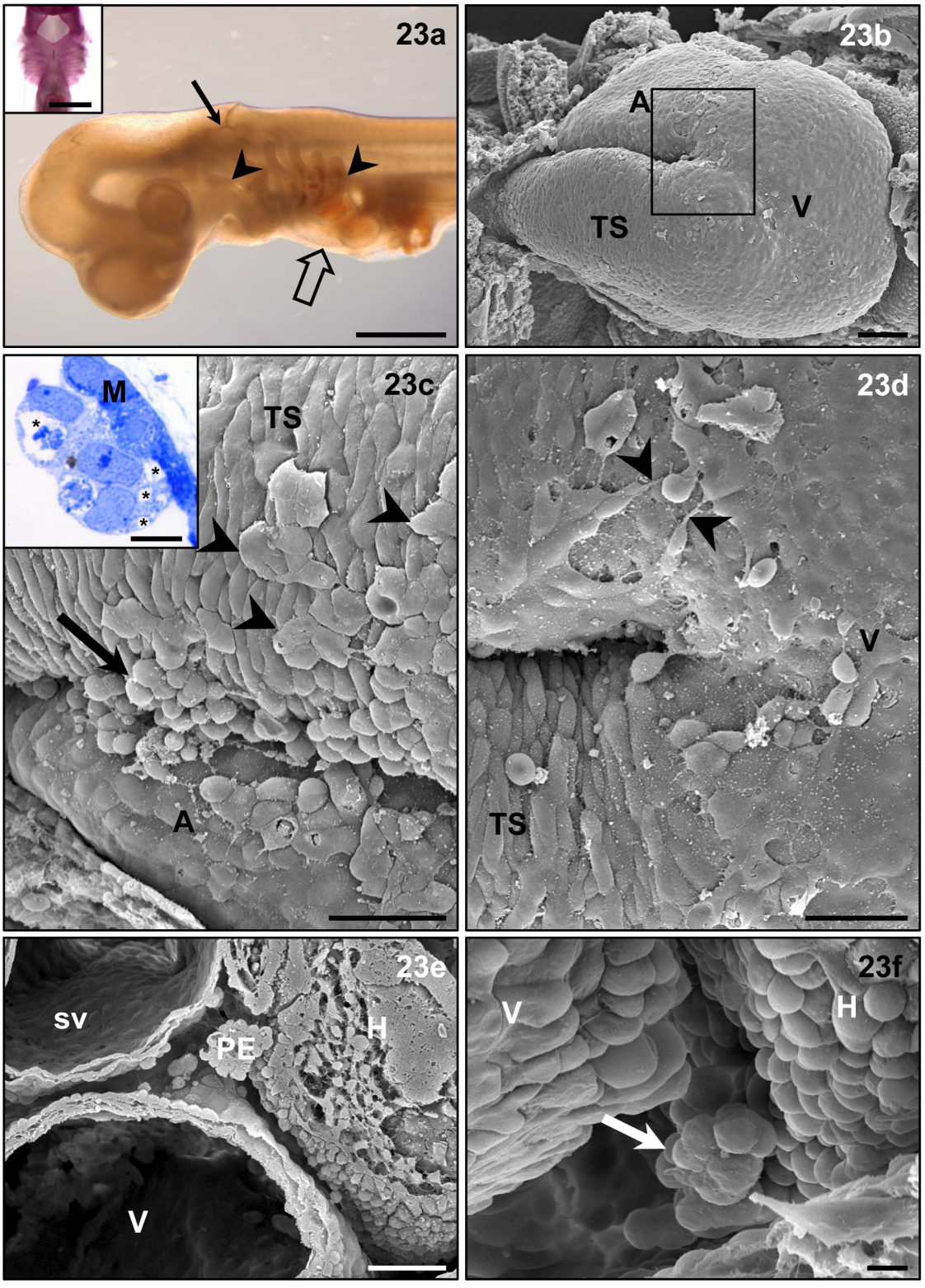

Publicaciones y Divulgación Científica
UNIVERSIDAD DE MÁLAGA

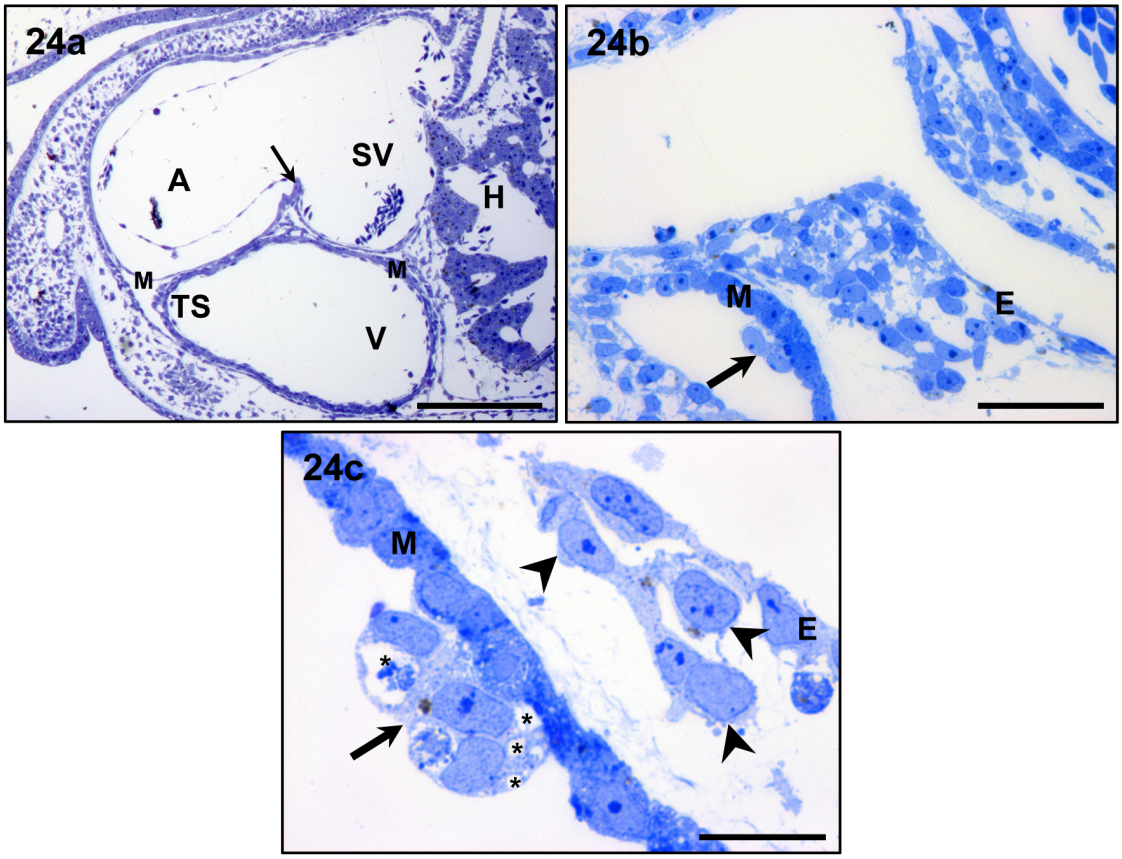

Figura 24. Estadio 27.
24a: Sección semifina sagital del corazón. Azul de toluidina. El miocardio (M) del atrio (A) y del seno venoso (SV) es más delgado que el del resto del corazón. La flecha marca el surco senoatrial donde el miocardio es más grueso que en dichas cámaras. H, hígado; TS, tracto de salida; V, ventrículo. Barra: 200 µm.
24b: Sección semifina sagital del tracto de salida. Azul de toluidina. La flecha marca células epicárdicas unidas a la zona anterior del tracto de salida. Nótese que la cantidad de células mesenquimáticas en el cojín endocárdico ha aumentado. E, endocardio; M, miocardio. Barra: 50 µm.
24c: Sección semifina sagital del tracto de salida. Azul de toluidina. Las células epicárdicas (flecha) tienen en su citoplasma grandes gotas lipídicas (asteriscos). Las células mesenquimáticas (cabezas de flecha) de la gelatina cardiaca están en contacto con el endocardio y contienen núcleos grandes y poco citoplasma. E, endocardio; M, miocardio. Barra: 20 µm.

presentaba una forma tubular y una pared de naturaleza miocárdica, se distinguen dos segmentos. Uno es un segmento de posición proximal, que es alargado y tubular y en cuya pared se diferencian internamente los cojines endocárdicos en desarrollo. El otro es un nuevo segmento, distal, más corto, de menor calibre que el proximal y carente de cojines (Figs. 25e, f). Dichos segmentos se identifican fundamentalmente mediante técnicas inmunohistoquímicas. El segmento proximal (el cono arterioso) se marca con el anticuerpo MF20, lo que indica su naturaleza miocárdica. En

Publicaciones y Divulgación Científica
UNIVERSIDAD DE MÁLAGA

cambio, en el segmento distal, que se extiende hasta el límite anterior de la cavidad pericárdica, no se detecta marcaje con dicho anticuerpo (Fig. 25e).

Casi toda la superficie del corazón se encuentra cubierta por epicardio. Al inicio de este estadio se aprecian grupos de células originalmente proepicárdicas sobre la pared del tracto de salida (Fig. 25b). Estas células se aplanan, emiten extensiones de tipo filopodial y tapizan el segmento proximal del tracto de salida. Sobre el segmento distal, que acaba de aparecer, no se aprecian células epicárdicas (Fig. 25f).

A lo largo de este estadio, los cojines endocárdicos distales comienzan a experimentar un proceso de excavación en su superficie distal, para formar la futura hilera anterior de válvulas del tracto de salida (Figs. 25d, e, g). En cambio, todavía no son distinguibles los precursores que originarán las válvulas de la hilera proximal (Fig. 25d). Los cojines endocárdicos distales están muy celularizados (Figs. 25d, e, g, h) y se tiñen intensamente con azul alciano 0.3M de $MgCl_2$, lo que indica que contienen gran cantidad de ácido hialurónico, que se dispone en forma de red (Fig. 25i). La malla formada por los glucosaminoglucanos parece seguir la disposición de las células mesenquimáticas que se acumulan en la porción central del cojín (comparárese las figuras 25h y 25i).

Estadio 29

En los embriones de este estadio, el ojo aparece rodeado por un círculo incompleto de pigmento. El resto del cuerpo no presenta pigmentación (Fig. 26a). La boca adquiere una forma ovalada.

En este momento del desarrollo hay algunos ejemplares en los que el septo transverso aún está incompleto dorsalmente. Sin embargo, en otros individuos dicho septo ha terminado de formarse y la cavidad pericárdica está totalmente separada de la cavidad pleuroperitoneal.

Publicaciones y Divulgación Científica
UMA UNIVERSIDAD DE MÁLAGA

El atrio está situado en una posición dorsal con respecto al tracto de salida y al ventrículo (Fig. 26b). Todo el corazón, excepto el segmento distal, está cubierto de células epicárdicas (Fig. 26b) que presentan una morfología aplanada o esférica (Fig. 26c). En este estadio, el espacio subepicárdico del atrio y del ventrículo empieza a ser invadido por células mesenquimáticas con forma estrellada (Fig. 26c).

Desde el punto de vista histomorfológico, se aprecia una maduración progresiva de la pared de las cámaras cardiacas. El miocardio del atrio, el ventrículo y el tracto

Figura 25. Estadio 28.
25a: Vista lateral izquierda de un embrión. En la aleta sagital se distinguen los esbozos de las futuras aletas dorsales (flechas). La flecha hueca señala la localización del corazón. Vi, vena vitelina. Barra: 2mm.
25b: Vista lateral izquierda del corazón a microscopía electrónica de barrido. Al inicio del estadio las cámaras cardiacas no han alcanzado aún su posición definitiva. A, atrio; TS, tracto de salida; V, ventrículo. Barra: 100 µm.
25c: Vista ventral del corazón a microscopía electrónica de barrido en un momento más avanzado que el mostrado en la imagen anterior. Las cámaras cardiacas ocupan su posición definitiva. El atrio (A) se encuentra situado dorsalmente con respecto al ventrículo (V) y al tracto de salida (TS). Barra: 100 µm.
25d: Vista sagital de las cámaras cardiacas a microscopía electrónica de barrido. En el tracto de salida comienza la excavación de los cojines endocárdicos (asteriscos). A, atrio; Ao, aorta ventral; H, hígado; SV, seno venoso; TS, tracto de salida; V, ventrículo. Barra: 200 µm.
25e: Sección sagital del corazón inmunoteñida con el anticuerpo MF20 y contrastada con hematoxilina. En la zona distal del tracto de salida hay un segmento que no se marca con MF20, el segmento distal (estrella). El resto del corazón, incluido el cono arterioso (C), se marca con dicho anticuerpo. Las cabezas de flecha señalan el límite anterior alcanzado por la marca del MF20. A, atrio; H, hígado; SV, seno venoso; V, ventrículo. Barra: 200 µm.
25f: Vista sagital del tracto de salida a microscopía electrónica de barrido. En esta zona se distinguen dos segmentos, el cono arterioso (C), que está tapizado por epicardio, y el segmento distal (SD), sin epicardio. Barra: 50 µm. En el recuadro se muestran las células epicárdicas emitiendo extensiones filopodiales (flecha). Barra: 20 µm.
25g: Sección sagital del tracto de salida. Tricrómico de Mallory. La región anterior de los cojines endocárdicos está muy celularizada. La flecha marca la zona del cojín donde comienza el proceso de excavación. Ao, aorta ventral; C, cono; CP, cavidad pericárdica; SD, segmento distal. Barra: 50 µm.
25h: Sección transversal del cono a la altura de los cojines endocárdicos en excavación. Hematoxilina de Delafield-eosina amarillenta. Estos cojines están muy celularizados tanto en su base (asteriscos) como en su superficie distal (flecha). Nótese la disposición concéntrica de las células mesenquimáticas en la base de los cojines. Barra: 50 µm.
25i: Sección transversal del cono a la altura de los cojines endocárdicos en excavación. Azul alciano 0,3M de $MgCl_2$. La región proximal de los cojines contiene gran cantidad de ácido hialurónico (asteriscos). Barra: 50 µm.

Publicaciones y Divulgación Científica
UNIVERSIDAD DE MÁLAGA

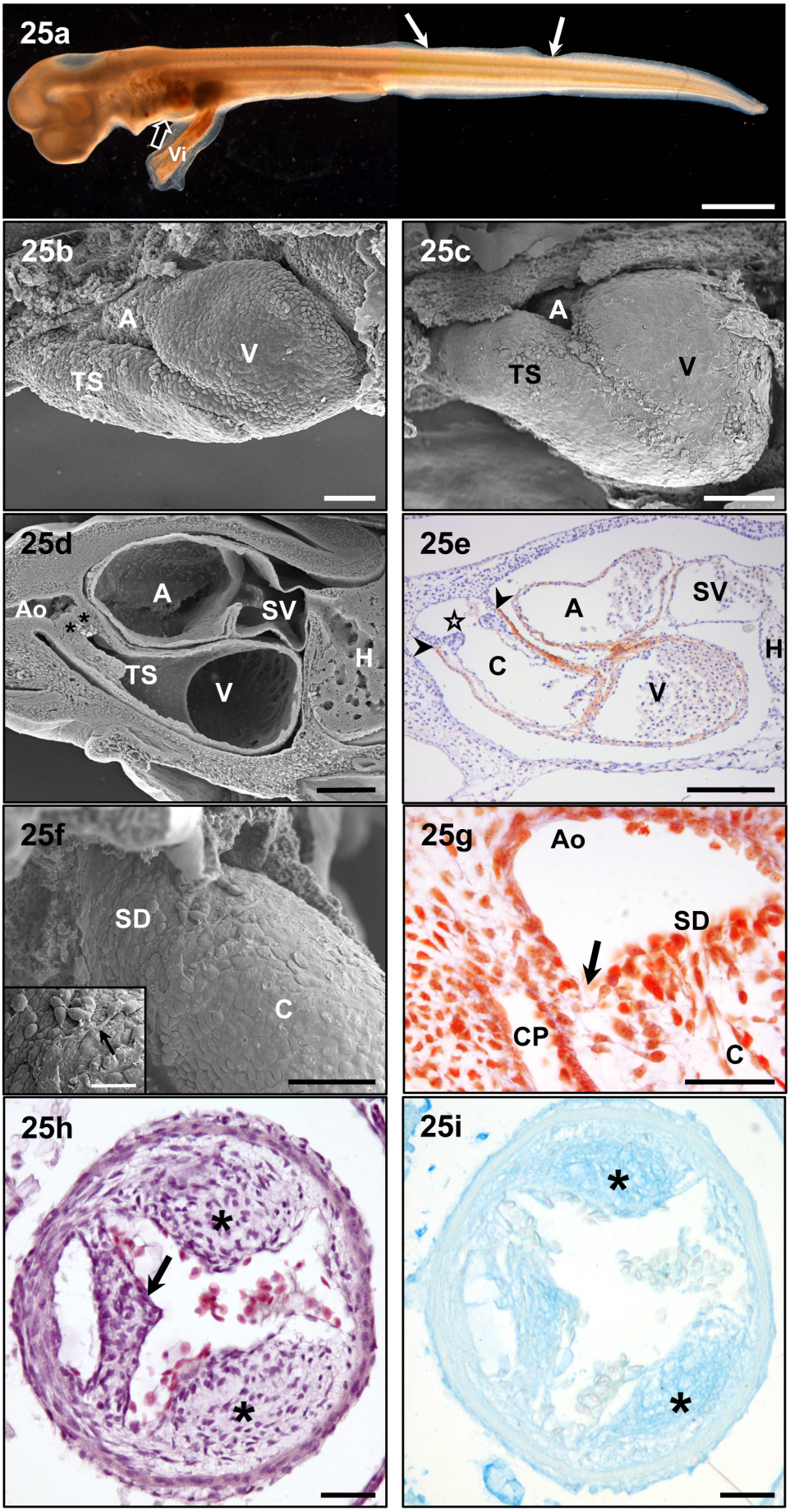

Publicaciones y Divulgación Científica
UNIVERSIDAD DE MÁLAGA

de salida está constituido por varias capas celulares, a diferencia del seno venoso cuya pared presenta una única capa de células miocárdicas.

El proceso de trabeculación del miocardio se inicia en este estadio. Internamente, en el atrio se identifican los primeros músculos pectíneos y en el ventrículo las primeras trabéculas (Fig. 26c).

El segmento distal posee una pared constituida por un endocardio y una capa externa de células prominentes, entre las que se dispone un conjunto de células de morfología diversa. Las que están justo por debajo del endocardio son mayormente alargadas y tienen una orientación craneocaudal. Las que ocupan una posición

Figura 26. Estadio 29.
26a: Vista lateral izquierda de un embrión. En este estadio comienza a aparecer un círculo de pigmento alrededor del ojo (cabeza de flecha). Las flechas marcan las futuras aletas dorsales. La flecha hueca señala la posición del corazón. Pc, aletas pectorales; Pv, aletas pélvicas; Vi, vena vitelina. Barra: 2 mm.
26b: Vista ventral del corazón a microscopía electrónica de barrido. La única zona del corazón aún carente de epicardio es el segmento distal (flecha). A, atrio; C, cono; V, ventrículo. Barra: 100 µm.
26c: Sección semifina sagital del corazón. Azul de toluidina. En el epicardio se distinguen células de morfología tanto aplanada (flecha) como redondeada (cabeza de flecha). Las flechas huecas señalan células mesenquimáticas que pueblan el espacio subepicárdico. Los asteriscos marcan trabéculas ventriculares. A, atrio; V, ventrículo. Barra: 50 µm.
26d: Sección semifina sagital de la zona anterior del tracto de salida. Azul de toluidina. En el segmento distal las células situadas bajo el endocardio presentan una orientación cefalocaudal. El límite anterior del miocardio (M) coincide con la zona del cono arterioso que está tapizada por epicardio (flechas). En los cojines endocárdicos las células se acumulan en el ápice y se observan algunas figuras de mitosis (cabezas de flecha). SD, segmento distal. Barra: 20 µm.
26e: Sección sagital del tracto de salida. Resorcina-fucsina. Las fibras elásticas se orientan longitudinalmente (flecha) por debajo del endocardio y circunferencialmente (cabeza de flecha) en la zona externa del segmento distal (SD). El asterisco marca un cojín endocárdico. Ao, aorta ventral; M, miocardio. Barra: 50 µm.
26f: Sección frontal del tracto de salida. Resorcina-fucsina. Conforme avanza el estadio 29, las fibras elásticas presentes en la pared del segmento distal (SD) progresan en sentido posterior, penetrando por la base de las valvas en formación y sobrepasando la altura de la hilera distal. La zona que aparece en el recuadro se muestra ampliada en la figura 27d. Ao, aorta ventral; C, cono arterioso; M, miocardio. Barra: 50 µm.
26g: Sección sagital del tracto de salida. Picrosirio con microscopía de polarización. En la pared del segmento distal, en los espacios subepicárdico y subendocárdico del cono y en las caras arterial y ventricular de las valvas en formación aparecen las primeras fibras de colágeno tipo III (cabezas de flecha). La flecha marca el límite anterior de la cavidad pericárdica. CP; cavidad pericárdica; M, miocardio. Barra: 50 µm.

Publicaciones y Divulgación Científica
UNIVERSIDAD DE MÁLAGA

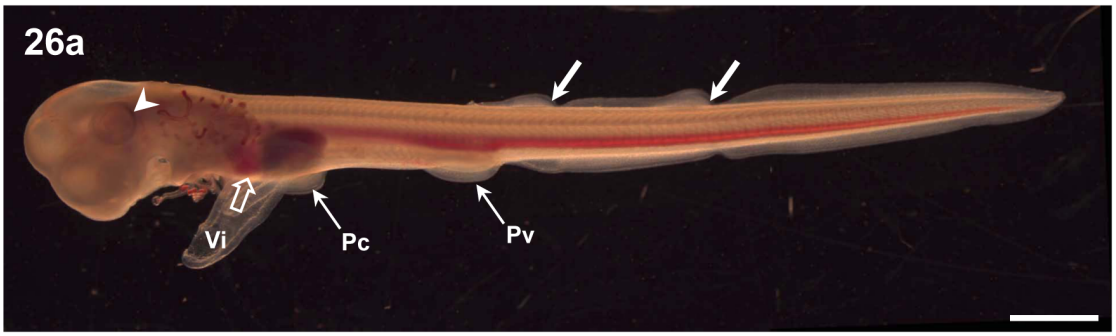



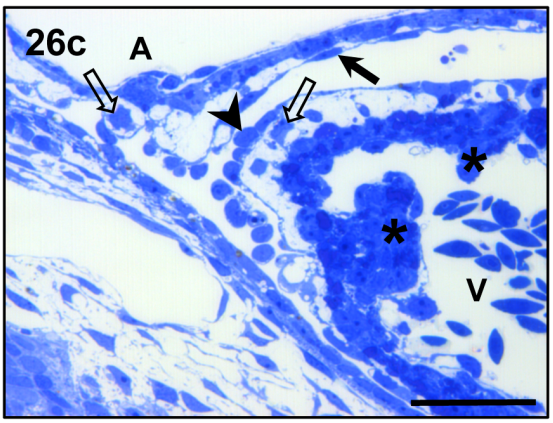

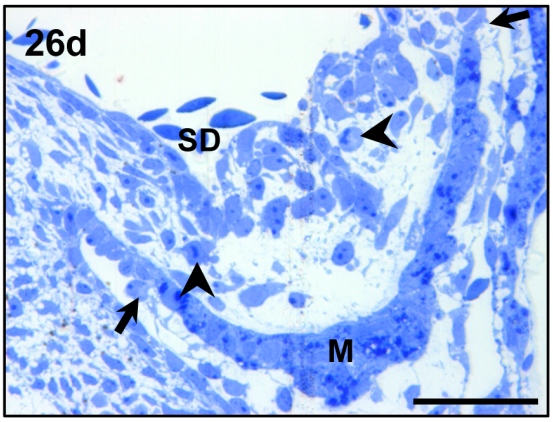

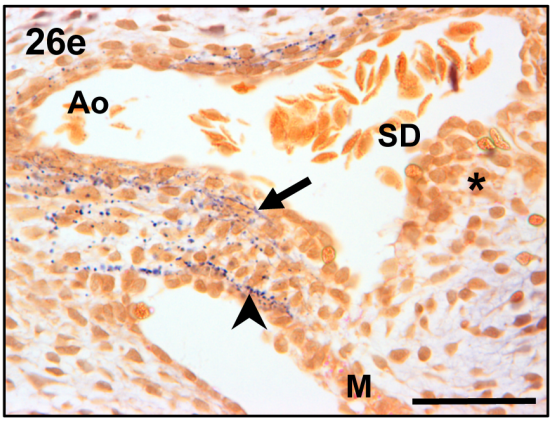

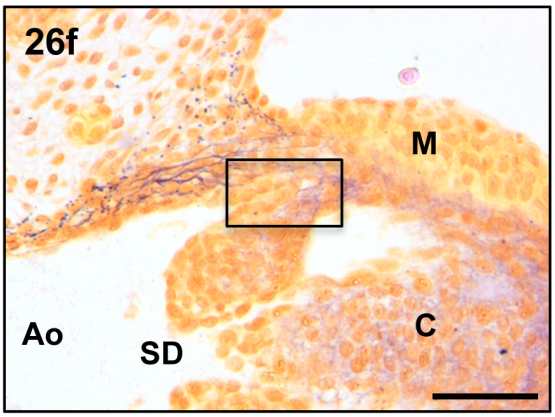



Publicaciones y Divulgación Científica
UNIVERSIDAD DE MÁLAGA

interna son, en general, redondeadas o estrelladas (Fig. 26d). En la pared del segmento distal aparecen las primeras fibras elásticas, que se orientan de forma circunferencial en la zona externa y de forma longitudinal en la zona más próxima al endocardio (Fig. 26e). Al inicio de este estadio del desarrollo, estas fibras alcanzan prácticamente el límite anterior del miocardio conal. Al final del estadio, aumenta la cantidad de fibras elásticas. Éstas recorren el espacio subendocárdico del cono y se extienden en sentido proximal hasta sobrepasar la base de las válvulas distales en desarrollo (Fig. 26f). Asimismo, en esta etapa se identifican las primeras fibras de colágeno, de tipo III, en la pared del segmento distal y en los espacios subepicárdico y subendocárdico del cono (Fig. 26g).

En los cojines distales del tracto de salida prosigue el proceso de excavación (Figs. 27a, b). Inicialmente, los cojines endocárdicos están más celularizados que en el estadio anterior (Figs. 27a-c). Las células mesenquimáticas de estos cojines se acumulan en su zona apical, justo por debajo del endocardio. En cambio, en la zona central y en la porción basal del cojín, las células se disponen de manera más laxa y dejan espacios intercelulares mayores. Se aprecian algunas células en mitosis (Fig. 26d) y otras con numerosas vacuolas que se tiñen intensamente. Estas

Figura 27. Estadio 29.
27a: Vista sagital del tracto de salida cardiaco a microscopía electrónica de barrido. El cono arterioso (C) presenta únicamente la hilera distal de válvulas en formación (asteriscos). El ventrículo ha comenzado a trabecularse (flecha). La zona que aparece en el recuadro se muestra ampliada en la figura 27b. A, atrio; Ao, aorta ventral; V, ventrículo. Barra: 100 µm.
27b: Ampliación de la zona delimitada por el recuadro de la figura 27a. Los cojines endocárdicos están muy celularizados. C, cono arterioso; CP, cavidad pericárdica; SD, segmento distal. Barra: 20 µm.
27c: Vista transversal de un cojín endocárdico a microscopía electrónica de barrido. En la imagen se aprecia en detalle el material extracelular y las células que componen el cuerpo central de la región basal del cojín. La flecha marca el endocardio. M, miocardio. Barra: 50 µm.
27d: Ampliación de la zona delimitada por el recuadro de la figura 26f. Resorcina-fucsina. Las fibras elásticas se acumulan en la cara ventricular de la valva en formación. Las fibras del segmento distal (flecha) son más gruesas que las de las valvas (cabeza de flecha). El asterisco marca la valva en formación. Barra: 20 µm.
27e: Sección frontal del tracto de salida. Azul alciano 0,3M de $MgCl_2$. El ácido hialurónico se acumula en la cara ventricular de las valvas distales en formación. Ao, aorta ventral; C, cono arterioso; SD, segmento distal. Barra: 50 µm.

Publicaciones y Divulgación Científica
UNIVERSIDAD DE MÁLAGA

vacuolas se asemejan a los fagolisosomas, lo que sugiere la existencia de un posible proceso de muerte celular en el interior de los cojines.

El proceso de excavación progresa notablemente hasta que, al final de este estadio, los cojines distales presentan una forma valvular. En cambio, los cojines proximales aún no han aparecido (Figs. 27a, b).

En las válvulas distales en desarrollo hay fibras elásticas, de menor grosor que las existentes en la pared del segmento distal, que parten de la zona de inserción y recorren parcialmente la cara ventricular (Figs. 26f, 27d). Bajo el endocardio

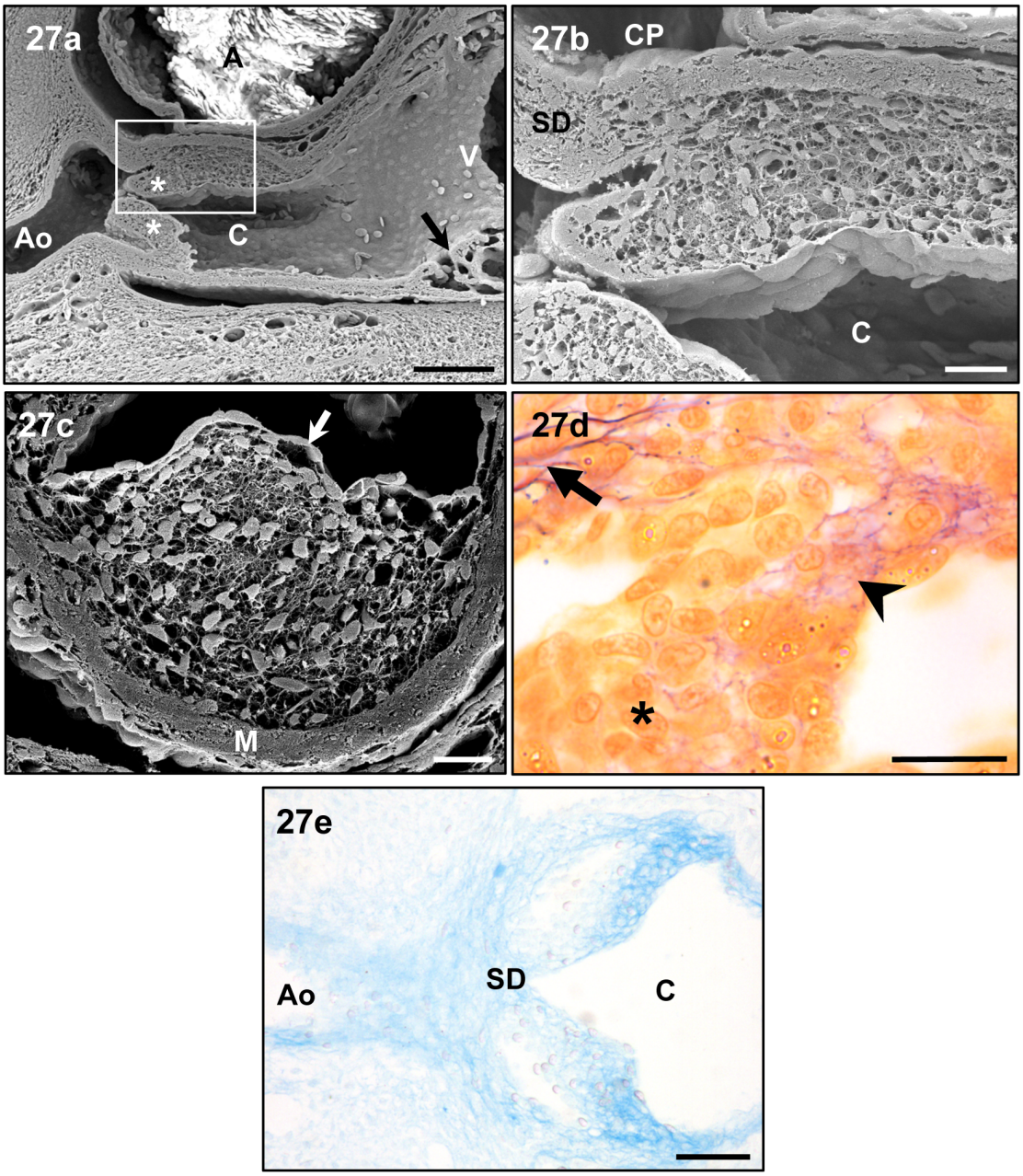

Publicaciones y Divulgación Científica
UMA UNIVERSIDAD DE MÁLAGA

de las caras arterial y ventricular de las valvas en formación se aprecia fibras de colágeno tipo III dispuestas circunferencialmente (Fig. 26g). Coincidiendo con la localización de las fibras elásticas, en la zona de inserción y en la cara ventricular de las valvas de la hilera distal se acumula ácido hialurónico, como demuestra la tinción de azul alciano 0,3M de $MgCl_2$(Fig. 27e).

Estadio 30

En este estadio, los embriones ya tienen el ojo rodeado completamente de un círculo de pigmento. Las branquias externas están bien desarrolladas y por ellas circula sangre. La aleta dorsal y la anal se extienden posteriormente para formar ángulos obtusos con las partes persistentes de la aleta sagital (Fig. 28a). A cada lado de la cola aparece un conjunto de escamas placoideas embrionarias.

El corazón está totalmente tapizado por el epicardio, excepto en la zona ventral del segmento distal (Fig. 28b).

Con respecto al estadio anterior, se aprecia un aumento de la longitud del segmento distal (Figs. 28b-d) y de la cantidad de células mesenquimáticas que constituyen su pared (Fig. 28c). Estas células tienen una orientación diferente según su posición en la pared. Las células de la zona intermedia se disponen longitudinalmente, mientras que las más cercanas al endocardio y las que se encuentran bajo el epicardio están orientadas circunferencialmente (Fig. 28e).

La cantidad de fibras elásticas en la pared del segmento distal se ha incrementado con respecto al estadio precedente. Además, como se observa en la figura 28d, a diferencia de la aorta ventral en desarrollo, donde las fibras se disponen longitudinalmente en la capa media, en el segmento distal las fibras elásticas se orientan tanto longitudinal como circunferencialmente. Las longitudinales están en continuidad con las de la capa media de la aorta ventral. Las que están orientadas circunferencialmente ocupan una posición externa en la pared del segmento distal.

Publicaciones y Divulgación Científica
UMA UNIVERSIDAD DE MÁLAGA

En este estadio se aprecia, por primera vez, colágeno tipo I, que se distribuye formando una red por toda la capa media del segmento distal (Fig. 28f).

En la zona anterior del cono, que está en continuidad con el segmento distal, las células que se localizan entre el subendocardio y el miocardio son redondeadas y se aprecian algunas figuras de mitosis (Fig. 28e) .

El proceso de excavación ha avanzado y en las válvulas distales en desarrollo es patente una zona apical en la que se acumulan células mesenquimáticas. En cambio, en la zona posterior las células están dispersas en el espesor de la matriz. Tal y como ocurre en el estadio 29, algunas células muestran signos de degeneración (Fig. 28g).

Aumenta la cantidad y el grosor de las fibras elásticas presentes en las valvas en formación (Fig. 28d). Estas fibras se acumulan en la zona de inserción de la valva y en su cara ventricular, formando una red. Al igual que ocurre en el segmento distal, en las valvas también aparece colágeno tipo I.

En la región posterior del cono se diferencian pequeños engrosamientos que corresponden a los cojines endocárdicos que originarán las válvulas conales de la hilera proximal. Bajo el endocardio de dichos cojines se acumulan células mesenquimáticas.

Estadio 31

El estadio 31 se inicia cuando, en el extremo anterior del embrión, aparece una protuberancia anterior a los órganos nasales que forma un rostro en ángulo recto con el eje del cuerpo. A mitad de este estadio se abren ranuras en la cápsula del huevo que permiten la libre circulación del agua. El vitelo comienza a pasar desde el saco vitelino externo al interior del embrión. La aleta sagital cesa su crecimiento mientras que la aleta anal y las aletas dorsales se extienden para formar un ángulo agudo con las porciones remanentes de la aleta sagital. Los filamentos branquiales llegan a su máximo desarrollo (Fig. 29a). A lo largo del tronco aparecen dos filas dorsolaterales de escamas embrionarias. En los machos se reconocen los pterigópodos.

Publicaciones y Divulgación Científica
UMA UNIVERSIDAD DE MÁLAGA

El epicardio cubre todo el segmento distal. Su cara dorsal está tapizada por células epicárdicas aplanadas. En cambio, en la cara ventral estas células forman parches en los que la morfología celular varía entre redondeada y aplanada (Fig. 29b). Conforme avanza el estadio 31, todas las células epicárdicas del segmento distal adquieren finalmente un aspecto aplanado (Fig. 29c).

En el segmento distal aumenta la cantidad de elastina (Fig. 29d) y de colágeno tipos I y III (Fig. 29e) con respecto al estadio anterior. La elastina y el colágeno se distribuyen por toda la capa media de la pared del segmento distal. Las fibras elásticas recorren el espacio subendocárdico del cono hasta alcanzar la porción basal de los cojines endocárdicos proximales. Como se observa en la figura 29d, la

Figura 28. Estadio 30.
28a: Vista lateral izquierda de un embrión. El ojo presenta el círculo de pigmento completo. Las flechas señalan las futuras aletas dorsales. La flecha hueca marca la posición del corazón. An, aleta anal; Pc, aletas pectorales; Pv, aletas pélvicas; Vi, vena vitelina. Barra: 2 mm.
28b: Vista lateral izquierda del tracto de salida a microscopía electrónica de barrido. El epicardio tapiza todo el tracto de salida, excepto la región ventral del segmento distal (SD). Las células del segmento distal se orientan de forma circunferencial. A, atrio; C, cono; CP, cavidad pericárdica; V, ventrículo. Barra: 100 µm.
28c: Sección sagital del tracto de salida. Tricrómico de Masson-Goldner. La longitud del segmento distal (SD) y el número de células mesenquimáticas en su pared han aumentado con respecto al estadio anterior. A, atrio; Ao, aorta ventral; C, cono. Barra: 100 µm.
28d: Sección sagital del tracto de salida. Resorcina-fucsina. En la aorta ventral (Ao) las fibras elásticas tienen una orientación longitudinal, mientras que las fibras del segmento distal (SD) se orientan longitudinalmente en la zona interna y circunferencialmente en la región externa de la pared. Las fibras elásticas forman una red en la zona de inserción y en la cara ventricular de la valva distal en formación. A, atrio; C, cono. Barra: 100 µm.
28e: Sección semifina sagital del tracto de salida. Azul de toluidina. La cara dorsal del segmento distal (SD) está cubierta de epicardio (flecha). En la cara ventral el epicardio llega hasta el límite entre el cono y el segmento distal (cabeza de flecha). En el borde libre de las valvas distales en formación se acumula gran cantidad de células. Obsérvese la orientación longitudinal de las células de la pared dorsal del segmento distal. A, atrio; M, miocardio. Barra: 100 µm. En el recuadro se muestra en detalle células de la zona anterior del cono que se encuentran en proceso de división (cabezas de flecha). E, endocardio; M, miocardio. Barra: 50 µm.
28f: Sección sagital del tracto de salida. Picrosirio con microscopía de polarización. En el segmento distal (SD) aparece gran cantidad colágeno tipo I que forma una red. Ao, aorta ventral; C, cono. Barra: 100 µm.
28g: Sección semifina sagital de las válvulas distales en formación. Azul de toluidina. En las valvas hay células en degeneración (cabeza de flecha). M, miocardio; SD, segmento distal. Barra: 50 µm.

Publicaciones y Divulgación Científica
UMA UNIVERSIDAD DE MÁLAGA

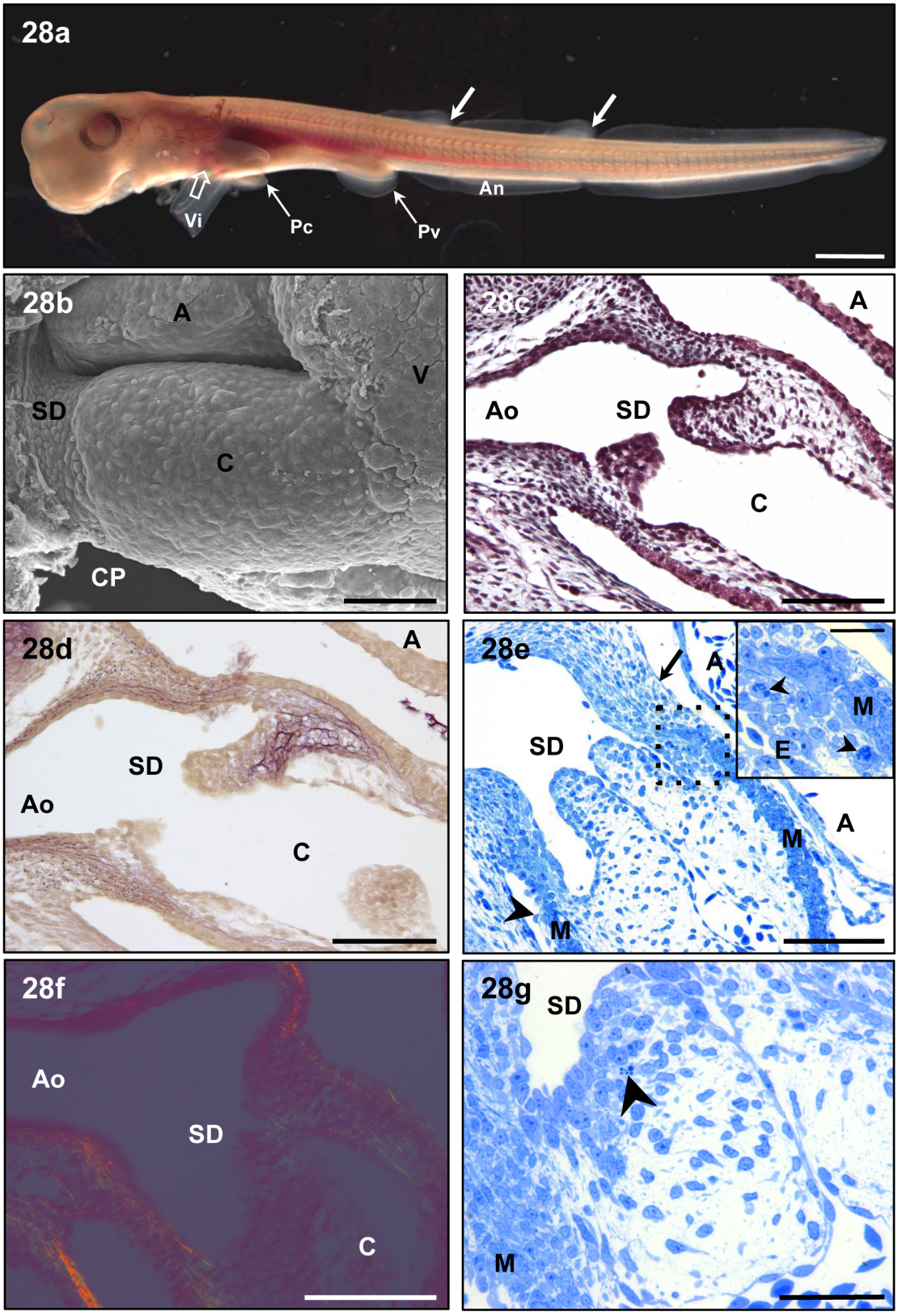

Publicaciones y Divulgación Científica
UNIVERSIDAD DE MÁLAGA

cantidad de dichas fibras disminuye progresivamente en sentido anteroposterior. En los espacios subepicárdico y subendocárdico del cono se aprecian fibras de colágeno tipos I y III (Fig. 29e).

En este estadio, las valvas de la hilera distal en formación contienen mayor cantidad de elastina y de glucosaminoglucanos que los cojines endocárdicos de la hilera proximal (Figs. 29d, f). En la hilera distal, las fibras elásticas se acumulan en la porción proximal del cuerpo central valvular, donde forman una red (Fig. 29d). En cuanto a los mucopolisacáridos, la tinción de azul alciano, positiva a concentraciones de $MgCl_2$ 0,3 y 0,65M, pone de manifiesto la presencia tanto de

Figura 29. Estadio 31.
29a: Vista lateral izquierda de un embrión. La porción cefálica anterior forma un rostro en ángulo recto con el eje corporal. Las flechas marcan las aletas dorsales. La flecha hueca señala la posición del corazón. An, aleta anal; Pc, aletas pectorales; Pv, aletas pélvicas; Vi, vena vitelina. Barra: 2 mm.
29b: Vista ventral del tracto de salida a microscopía electrónica de barrido. Entre las células que tapizan el segmento distal se distinguen unas aplanadas (asterisco) y otras de aspecto prominente (estrella). C, cono. Barra: 50 µm.
29c: Visión ventral del tracto de salida a microscopía electrónica de barrido. En el transcurso de este estadio, el epicardio del segmento distal (SD) forma una superficie tapizante homogénea constituida por células aplanadas. C, cono; V, ventrículo. Barra: 100 µm.
29d: Sección frontal del tracto de salida. Resorcina-fucsina. Las cantidad de fibras elásticas aumenta con respecto al estadio anterior. Las fibras llegan hasta la región basal de los cojines proximales (asterisco). Ao, aorta ventral; C, cono; SD, segmento distal; V, ventrículo. Barra: 100 µm.
29e: Sección frontal del tracto de salida. Picrosirio con microscopía de polarización. La cantidad de colágeno I y III ha aumentado con respecto al estadio previo. Las fibras de colágeno recorren las caras parietal (cabeza de flecha) y ventricular (flecha) de las valvas distales en formación. En el cono (C) se aprecia colágeno en el espacio subepicárdico. La flecha hueca marca el límite anterior de la cavidad pericárdica. M, miocardio; SD, segmento distal. Barra: 50 µm.
29f: Sección frontal del tracto de salida cardiaco. Azul alciano 0,3M de $MgCl_2$. La cantidad de ácido hialurónico es superior en las valvas distales en formación que en los cojines proximales (asterisco). Obsérvese que la distribución del ácido hialurónico en la cara ventricular de las valvas distales coincide con la de las fibras elásticas mostrada en la figura 29d. Ao, aorta ventral; C, cono; SD, segmento distal. Barra: 100 µm.
29g: Vista sagital del tracto de salida a microscopía electrónica de barrido. En este estadio ya son evidentes los cojines endocárdicos proximales (asteriscos). A, atrio; Ao, aorta ventral; C, cono; SD, segmento distal; V, ventrículo. Barra: 100 µm.
29h: Sección sagital del tracto de salida de un embrión incubado con DAF-2DA. A partir de este estadio el segmento distal (SD) comienza a ser reactivo frente a dicho compuesto. La señal fluorescente se extiende hasta el fondo de los senos de la hilera distal (cabeza de flecha). La flecha hueca marca el límite anterior de la cavidad pericárdica. Ao, aorta ventral; C, cono; M, miocardio. Barra: 100 µm.

Publicaciones y Divulgación Científica
UMA UNIVERSIDAD DE MÁLAGA



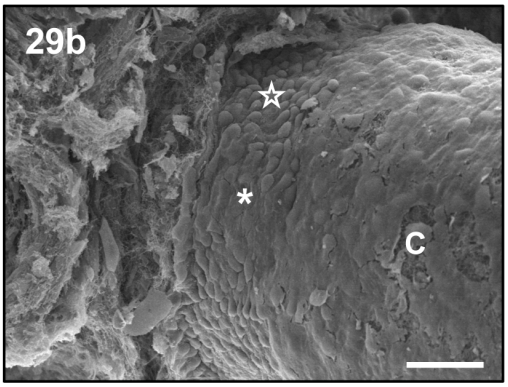

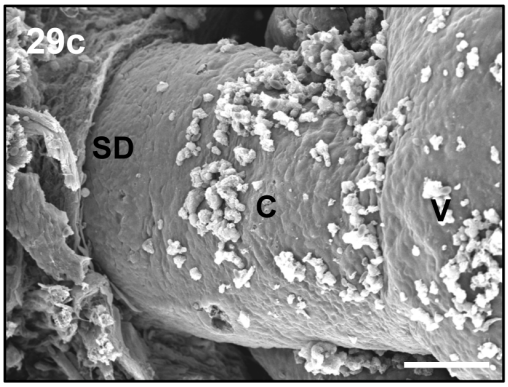

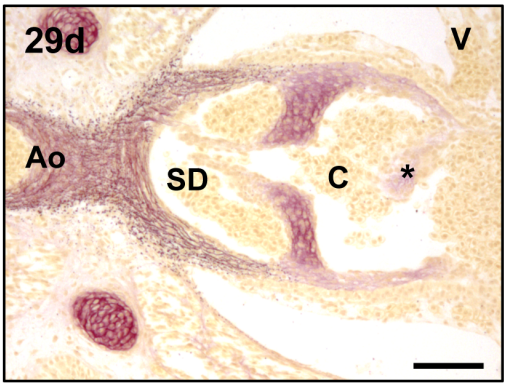



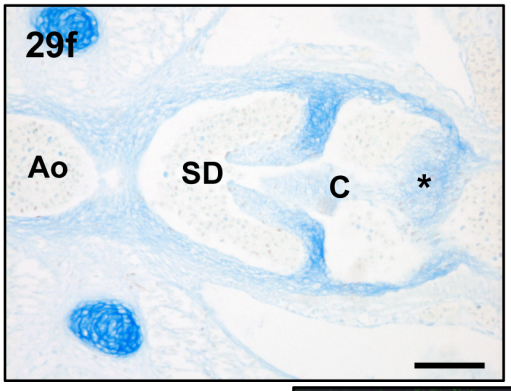

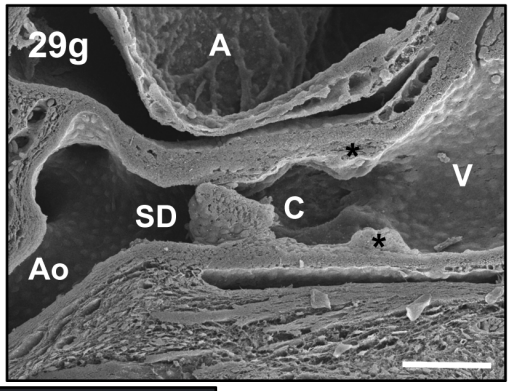

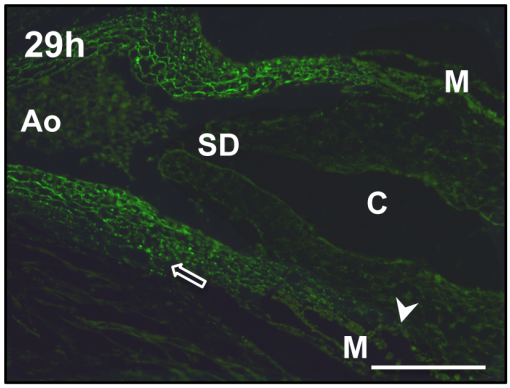

Publicaciones y Divulgación Científica
UNIVERSIDAD DE MÁLAGA

glucosaminoglucanos no sulfatados, concretamente ácido hialurónico, como de dermatán sulfato y heparán sulfato, estos últimos en menor cantidad. La mayor parte de estos glucosaminoglucanos se concentra en la cara ventricular de la valva y, al igual que la elastina, forman una red (Fig. 29f). Las fibras de colágeno tipos I y III recorren las caras ventricular y parietal de dichas valvas (Fig. 29e). La disposición de todos estos elementos constituyentes ya permite reconocer, en este estadio, las futuras capas fibrosa externa, esponjosa y fibrosa interna en las valvas distales en desarrollo.

Al inicio del estadio 31, los cojines proximales se presentan como engrosamientos celularizados de la cara interna del cono (Fig. 29g). En momentos más avanzados, dichos cojines comienzan a experimentar el proceso de excavación (Fig. 29f). En ellos, tanto la elastina como los mucopolisacáridos se concentran en la porción más interna, formando una red laxa (Fig. 29f).

Al final de este estadio, cuando los embriones alcanzan los 35 mm de LT, el segmento distal muestra reactividad tras la incubación *in vivo* con el compuesto DAF-2DA. La fluorescencia debida al DAF-2DA se localiza en la parte más profunda de los senos de las válvulas distales y llega hasta el límite anterior de la cavidad pericárdica. Las valvas en formación son DAF-2DA negativas (Fig. 29h).

Estadio 32

A lo largo de este estadio, el ángulo que forma el rostro con el cuerpo del embrión se va haciendo más agudo, de manera que el rostro termina extendiéndose anteriormente más allá de la boca. Comienza la regresión de los filamentos branquiales. Prosigue la incorporación de vitelo, que se almacena en el saco vitelino interno y en el tracto digestivo. La aleta sagital continua regresiona hasta desaparecer, excepto en las porciones que dan lugar a la aleta anal y a las dos aletas dorsales. Se identifica la silueta de la aleta caudal incipiente. El pigmento que forma un anillo continuo alrededor del globo ocular se extiende desde su periferia hasta porciones

Publicaciones y Divulgación Científica
UMA UNIVERSIDAD DE MÁLAGA

más internas. También aparecen pequeñas manchas de pigmento en los márgenes dorsal y ventral de la futura aleta caudal (Fig. 30a).

En el ventrículo la cantidad de trabéculas aumenta sustancialmente con respecto a estadios precedentes. Es posible distinguir una capa esponjosa, en la cual gran parte de las trabéculas se orientan hacia el lumen ventricular, y una capa compacta muy delgada (Fig. 30b).

En el segmento distal, la cantidad de colágeno tipo I aumenta con respecto al tipo III (Fig. 30c). El colágeno tipo I se dispone según un patrón más o menos concéntrico por toda la capa media y por el espacio subepicárdico. Las fibras elásticas forman láminas concéntricas más o menos equidistantes distribuidas en el espesor de la capa media del segmento distal. En el espacio subepicárdico dichas fibras se encuentran dispersas (Fig. 30d).

Las válvulas de la hilera distal están totalmente excavadas. Las valvas en desarrollo están aún bastante celularizadas. Bajo el endotelio de la zona apical de la valva se acumulan numerosas células que tienen forma redondeada. En la parte central del cuerpo valvar, las células se disponen mayormente de forma circunferencial (Fig. 30e), aunque algunas de ellas tienen sus extremos dirigidos hacia las caras ventricular y parietal de la valva. Entre las células hay fibras de colágeno tipo I orientadas circunferencialmente (Fig. 30c).

Como en los cojines endocárdicos distales en estadios previos, en el estadio 32 los cojines proximales contienen gran cantidad de células mesenquimáticas redondeadas dispuestas en el seno de la matriz extracelular. El proceso de excavación avanza de modo semejante a lo descrito anteriormente en el caso de los cojines distales (Fig. 30f).

En este momento aparecen las primeras cuerdas tendinosas, que discurren desde el seno de la cara parietal de las valvas de la hilera proximal hasta la cara ventricular de las valvas de la hilera distal (Fig. 30f).

Publicaciones y Divulgación Científica
UNIVERSIDAD DE MÁLAGA

En los ejemplares incubados con DAF-2DA, la fluorescencia llega hasta el fondo de los senos de la hilera distal. Al igual que ocurre en el estadio anterior, existe un solapamiento entre la zona MF20-positiva, que corresponde al miocardio conal, y la que presenta reactividad frente al DAF-2DA (Fig. 30g).

Estadio 33

El saco vitelino se va reduciendo conforme avanza este estadio. Gran cantidad de este vitelo se almacena en el saco vitelino interno, lo cual hace que éste se engrose

Figura 30. Estadio 32.
30a: Vista lateral izquierda de un embrión. El rostro comienza a extenderse por delante de la boca. En la aleta caudal se reconoce una silueta heterocerca incipiente y en sus márgenes dorsal y ventral aparecen los primeros pigmentos (recuadro). Las flechas marcan las aletas dorsales. An, aleta anal; Pv, aletas pélvicas; Vi, vena vitelina; Vt, saco vitelino interno. Barra: 2 mm.
30b: Vista ventral de las cámaras cardiacas a microscopía electrónica de barrido. En este momento del desarrollo, el ventrículo (V) está muy trabeculado. En el cono (C) las valvas distales prácticamente han finalizado el proceso de excavación, el cual prosigue aún en los cojines proximales (asterisco). La zona que aparece en el recuadro se muestra ampliada en la figura 30f. Ao, aorta ventral; SD, segmento distal. Barra: 200 µm.
30c: Sección sagital del tracto de salida. Picrosirio con microscopía de polarización. En el segmento distal (SD) ha aumentado la cantidad de colágeno tipo I. En la parte central de la valva distal en formación aparecen las primeras fibras de colágeno tipos I y III. La flecha marca la cara ventricular y la cabeza de flecha la cara parietal de la valva. CP, cavidad pericárdica; M, miocardio; C, cono. Barra: 100 µm.
30d: Sección transversal del segmento distal. Resorcina-fucsina. Las fibras elásticas se encuentran distribuidas por la capa media formando láminas concéntricas. En el espacio subepicárdico hay fibras elásticas dispersas. Los asteriscos marcan las válvulas de la hilera distal. CP, cavidad pericárdica; SD, segmento distal. Barra: 100 µm.
30e: Sección semifina sagital del tracto de salida. Azul de toluidina. En la zona apical de las valvas de la hilera distal se siguen acumulando las células bajo el endocardio. C, cono; SD, segmento distal. Barra: 50 µm.
30f: Ampliación de la zona delimitada por el recuadro de la figura 30b. Del seno de la cara parietal de las válvulas proximales (asterisco) en desarrollo salen cuerdas tendinosas (flecha) que se unen a la cara ventricular de las valvas de la hilera distal. C, cono; M, miocardio; SD, segmento distal. Barra: 50 µm.
30g: Sección sagital del tracto de salida de un embrión incubado con el compuesto DAF-2DA e inmunoteñido con el anticuerpo MF20. Microscopía confocal. DAF-2DA, verde; MF20, rojo; DAPI, azul. En este estadio la marca del DAF-2DA se extiende hasta prácticamente el fondo de los senos distales. Es patente el solapamiento que existe entre la zona MF20-positiva, correspondiente al miocardio conal, y la que presenta reactividad frente al DAF-2DA. Ao, aorta ventral; C, cono; CP, cavidad pericárdica; M, miocardio; SD, segmento distal. Barra: 50 µm.

Publicaciones y Divulgación Científica
UNIVERSIDAD DE MÁLAGA

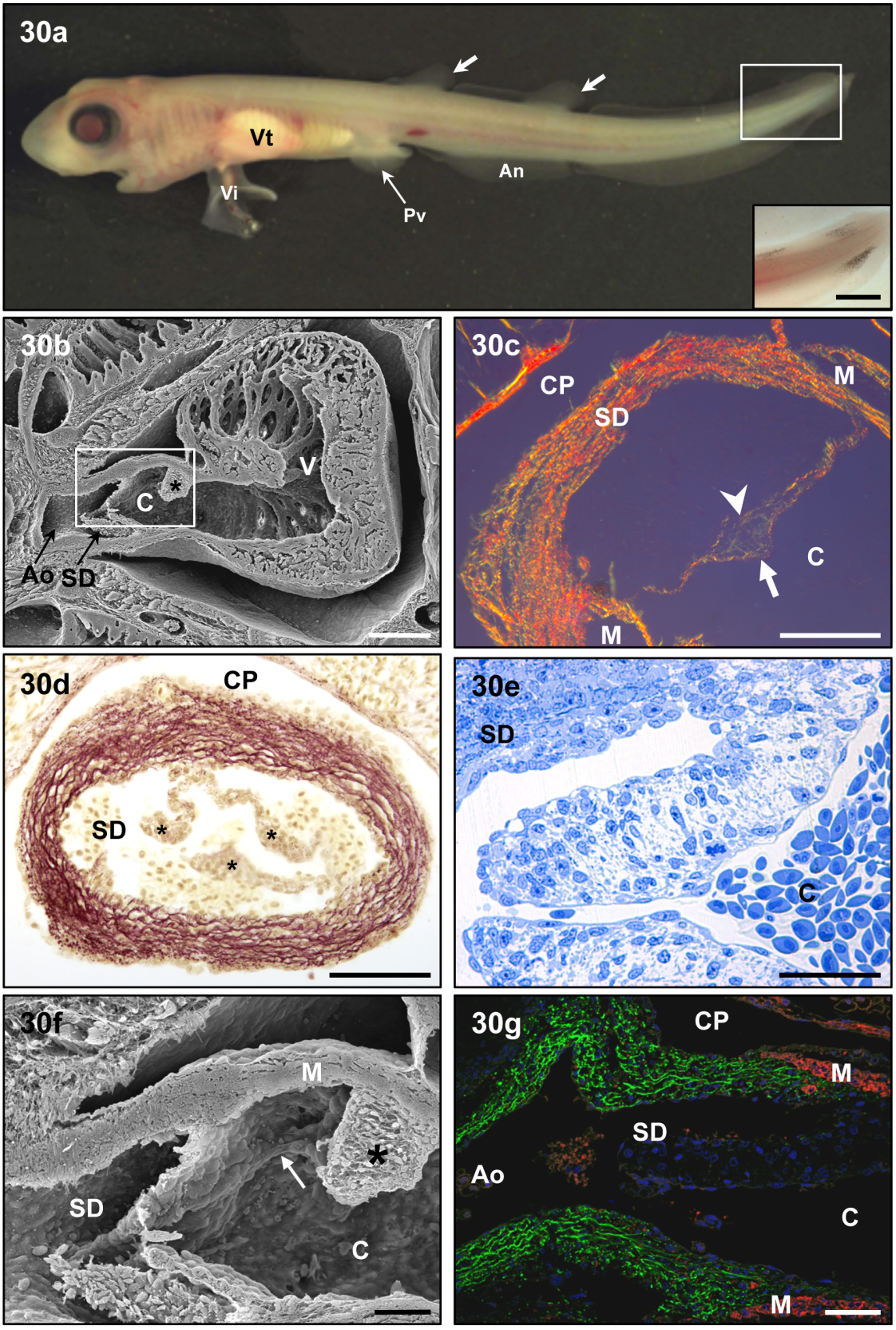

Publicaciones y Divulgación Científica
UNIVERSIDAD DE MÁLAGA

y se expanda caudalmente a lo largo de todo el celoma hasta llegar a la cloaca. Al final, el saco vitelino externo queda muy reducido. En la parte dorsal de cada flanco se distingue una hilera de dentículos dérmicos especiales, de mayor tamaño que el resto de las escamas placoideas, que se extiende desde la última hendidura branquial hasta el inicio de la primera aleta dorsal (Fig. 31a).

El tracto de salida cardiaco está recorrido por arterias coronarias (Fig. 31b), cuyo trayecto se visualiza a lo largo de la superficie tanto del segmento distal como del cono (Fig. 31c).

Figura 31. Estadio 33.
31a: Vista lateral izquierda de un embrión. Dorsalmente, una hilera de dentículos dérmicos especiales (cabeza de flecha) recorre cada flanco del ejemplar. Las flechas marcan las aletas dorsales. Ac, aleta caudal; An, aleta anal; Pc, aleta pectoral; Pv, aletas pélvicas; Vi, vena vitelina; Vt, saco vitelino interno. Barra: 0,5 cm.
31b: Sección sagital del tracto de salida. Resorcina-fucsina. La flecha marca una arteria coronaria en el segmento distal (SD). Obsérvese que, en el segmento distal, la elastina forma láminas más o menos equidistantes en la capa media, mientras que en el subepicardio se dispone de forma dispersa. Barra: 50 µm.
31c: Vista ventral del corazón a microscopía electrónica de barrido. En el tracto de salida cardiaco se aprecia el recorrido de las arterias coronarias (flecha). El asterisco indica el segmento distal. A, atrio; C, cono; SV, seno venoso; V, ventrículo. Barra: 200 µm.
31d: Sección sagital del tracto de salida inmunoteñida con anti-α-actina y contrastada con hematoxilina. Las flechas señalan la localización de las células musculares lisas en la pared del segmento distal (SD). Las cabezas de flecha marcan la musculatura lisa en la aorta ventral (Ao). Barra: 100 µm.
31e: Sección sagital del tracto de salida. Resorcina-fucsina. La cantidad de fibras elásticas es mayor que en estadios previos en todo el tracto de salida, incluidas las válvulas en formación de ambas hileras. La zona que aparece en el recuadro se muestra ampliada en la figura 31f. A, atrio; Ao, aorta ventral; C, cono; SD, segmento distal. Barra: 100 µm.
31f: Ampliación de la zona delimitada por el recuadro de la figura 31e. La cantidad de elastina en el espacio subepicárdico del cono (flecha) es notablemente menor que en el subendocardio. M, miocardio. Barra: 100 µm.
31g: Sección sagital del tracto de salida. Picrosirio con microscopía de polarización. En el segmento distal (SD) las fibras de colágeno tipo I son especialmente abundantes en el subepicardio y se continúan con las existentes en la pared de la cavidad pericárdica (CP) Las valvas proximales en desarrollo comienzan a presentar fibras de colágeno tipo III en la región central y de colágeno tipo I en la cara ventricular (cabeza de flecha). A, atrio; Ao, aorta ventral; C, cono; M, miocardio; V, ventrículo. Barra: 100 µm.

Publicaciones y Divulgación Científica
UMA UNIVERSIDAD DE MÁLAGA



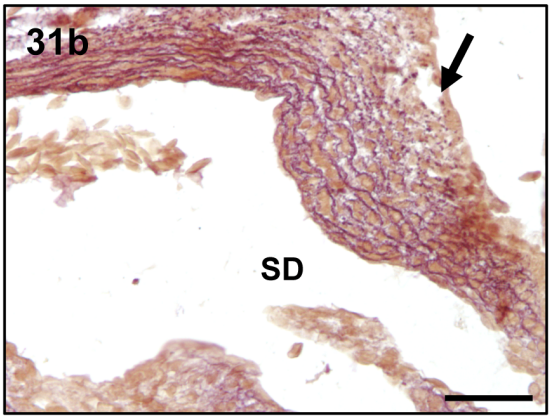

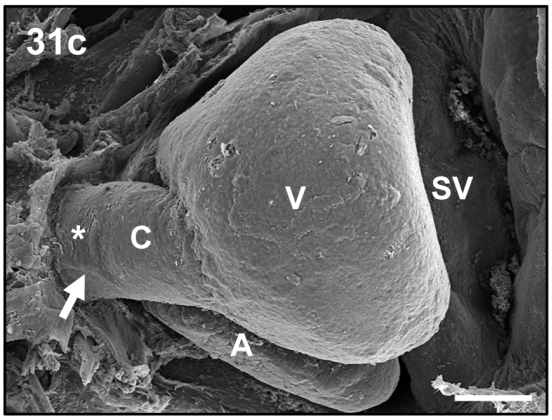

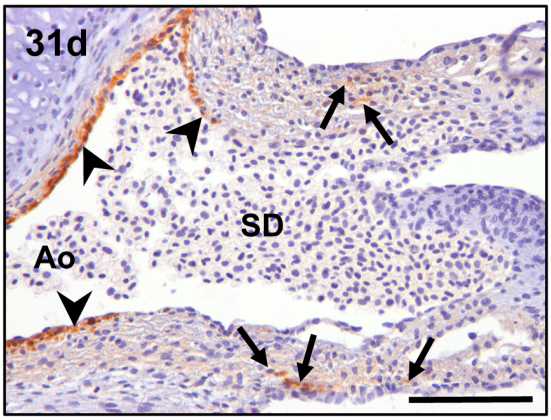

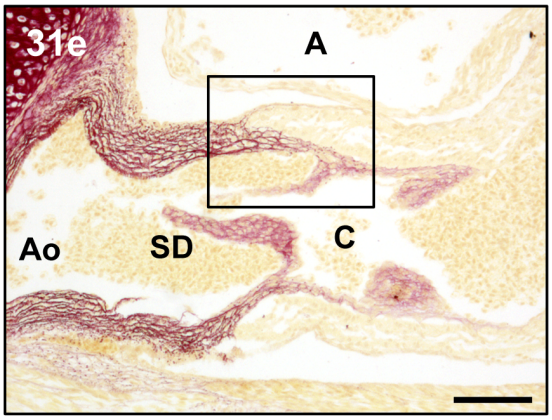

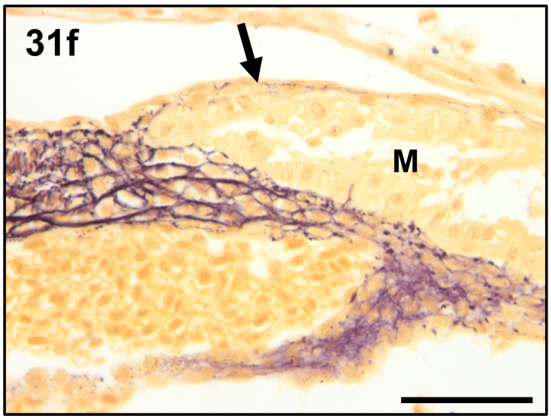

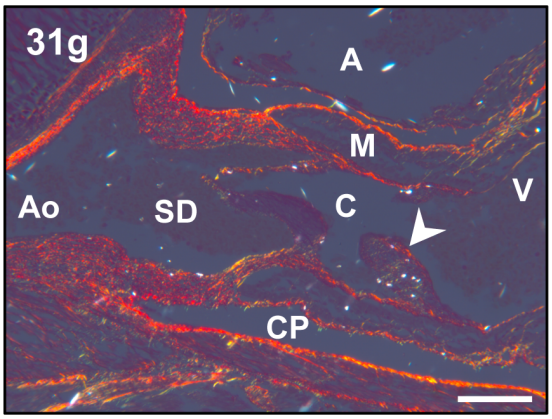

Publicaciones y Divulgación Científica
UNIVERSIDAD DE MÁLAGA

En este estadio, el segmento distal comienza a ser positivo frente al anticuerpo anti-α-actina para la musculatura lisa. Esta inmunoreactividad se localiza focalmente en el grosor de la pared. Por su parte, la pared de la aorta ventral también es inmunorreactiva frente a dicho anticuerpo, pero, en este caso, se observa una marca intensa en la porción del vaso más próxima a la luz (Fig. 31d), que corresponde a la media aórtica en formación.

La cantidad de fibras elásticas que recorren el espacio subendocárdico del cono y alcanzan el fondo de los senos de la hilera proximal aumenta con respecto a lo descrito para el estadio 32 (Fig 31e). Además, en el subepicardio aparecen las primeras fibras elásticas (Fig. 31f).

En la zona central de las valvas de la hilera proximal en desarrollo aumenta la cantidad de fibras elásticas (Fig. 31e) y aparecen las primeras fibras de colágeno tipo III. En su cara ventricular, las valvas comienza a presentar colágeno tipo I (Fig. 31g).

Estadio 34

Este es el último estadio preeclosión. El saco vitelino externo presenta una forma de botón, ya que el vitelo ha sido totalmente transferido al saco vitelino interno (Fig. 32a).

En la superficie del tracto de salida el recorrido de las arterias coronarias es más patente que el estadio previo.

Todos los elementos estructurales del tracto de salida ya están presentes. La elastina se organiza en láminas concéntricas distribuidas por todo el grosor de la pared del segmento distal (Fig. 32b). En este estadio, el colágeno, al igual que las fibras elásticas, se dispone de forma más o menos concéntrica por toda la capa

Publicaciones y Divulgación Científica
UNIVERSIDAD DE MÁLAGA

media de dicho segmento (Fig. 32c). En especial, con respecto al estadio anterior, el colágeno tipo I ha aumentado cuantitativamente en el segmento distal y en los espacios subepicárdico y subendocárdico del cono. La inmunoreactividad frente al anticuerpo anti-α-actina es mayor que en el estadio 33 (Figs. 32d, e). Como ocurría en dicho estadio, en este caso la distribución espacial de las células musculares lisas del segmento distal es distinta de las de la aorta ventral y no se observa continuidad entre ambos conjuntos de células (Fig. 32d). En la pared de la aorta, las células musculares lisas se concentran en la zona cercana a la luz, mientras que en el segmento distal estas células conforman varias capas concéntricas en el espesor de la capa media.

El segmento distal se extiende en sentido posterior, formando una cuña de tejido que discurre junto al lado luminal del miocardio conal. Esta cuña se compone de elementos de tejido conjuntivo (Figs. 32b, f), entre los que aparecen células dispersas que muestran una marca positiva para el anticuerpo anti-α-actina (Fig. 32e). Se aprecia, así, una zona del tracto de salida en la que existe un solapamiento entre los elementos constituyentes del segmento distal, con musculatura lisa, y el cono arterioso, de naturaleza miocárdica (Figs. 32d-f).

El grosor de las valvas de la hilera distal disminuye progresivamente, sobre todo en las zonas de inserción laterales y en el borde libre. Las valvas de la hilera proximal presentan una excavación acusada. En las valvas de ambas hileras hay, en conjunto, una menor cantidad de fibras elásticas, situadas principalmente en el cuerpo central (Fig. 32b). En la hilera distal, estas fibras son parte integrante de las capas fibrosas externa e interna, que también poseen fibras de colágeno tipo I. Las tinciones realizadas con azul alciano ponen de manifiesto que, tanto en las valvas distales como en las proximales, el glucosaminoglucano predominante es el ácido hialurónico, que se concentra en todo el cuerpo valvular (Fig. 32g). En cambio, el condroitín sulfato y el dermatán sulfato forman parte de las fibrosas externa e interna. Estos glucosaminoglucanos sulfatados también se presentan en la esponjosa, aunque en menor cantidad (Fig. 32h).

Publicaciones y Divulgación Científica
UNIVERSIDAD DE MÁLAGA

En los embriones incubados con DAF-2DA, la marca fluorescente alcanza el fondo de los senos de la hilera proximal (Fig. 32i). Además, se detectan pequeñas marcas fluorescentes puntuales y dispersas en la capa fibrosa externa de las valvas de la hilera distal.

Post-eclosión

Los resultados que se describen en este apartado incluyen desde el momento de la eclosión hasta que los individuos alcanzan las 48 horas de vida. En el momento de la eclosión, los ejemplares no tienen restos de vitelo en el exterior (Fig. 33a).

Figura 32. Estadio 34.
32a: Vista lateral izquierda de un embrión. El saco vitelino externo (Vi) se ha reducido enormemente y presenta forma de botón. Las flechas marcan las aletas dorsales. Ac, aleta caudal; An, aleta anal; Pc, aleta pectoral; Pv, aletas pélvicas. Barra: 1cm.
32b: Sección sagital del tracto de salida. Resorcina-fucsina. La cantidad de fibras elásticas de las valvas en formación de ambas hileras es menor que en estadios precedentes. A, atrio; Ao, aorta ventral; C, cono; SD, segmento distal. Barra: 100 µm
32c: Sección frontal del tracto de salida. Picrosirio con microscopía de polarización. En el segmento distal (SD) las fibras de colágeno se disponen de forma concéntrica. Los asteriscos marcan las valvas de la hilera distal. CP, cavidad pericárdica; M, miocardio. Barra: 100 µm.
32d: Sección frontal del tracto de salida inmunoteñida con anti-α-actina y contrastada con hematoxilina. En la aorta ventral (Ao) las células musculares lisas se sitúan en la zona cercana a la luz. En el segmento distal (SD) estas células (flecha) se encuentran distribuidas por toda la capa media. La cabeza de flecha señala una arteria coronaria. La zona que aparece en el recuadro se muestra ampliada en la figura 32e. A, atrio; C, cono; V, ventrículo. Barra: 100 µm.
32e: Ampliación de la zona delimitada por el recuadro de la figura 32d. Las flechas marcan las células musculares lisas que se superponen con el miocardio (M) del cono. CP, cavidad pericárdica; SD, segmento distal. Barra: 50 µm.
32f: Sección consecutiva a la que aparece en la figura 32e. Tricrómico de Masson-Goldner. En esta imagen, complementaria a la anterior, se observa la zona de superposición entre la musculatura lisa en desarrollo y el miocardio conal (M). CP, cavidad pericárdica; SD, segmento distal. Barra: 50 µm.
32g: Sección frontal del tracto de salida. Azul alciano 0,3M de $MgCl_2$. El ácido hialurónico está presente en todo el cuerpo valvular de ambas hileras, aunque es más abundante en la hilera distal (asteriscos). La estrella marca una válvula de la hilera proximal. C, cono; CP, cavidad pericárdica; M, miocardio; SD, segmento distal. Barra: 100 µm.
32h: Sección frontal del tracto de salida. Azul alciano 0,65M de $MgCl_2$. El condroitín sulfato y el dermatán sulfato se sitúan principalmente en las capas fibrosas de las valvas distales (asteriscos). En la capa esponjosa estos glucosaminoglucanos son menos abundantes que en las capas fibrosas. La estrella marca una válvula de la hilera proximal. C, cono; CP, cavidad pericárdica; M, miocardio; SD, segmento distal. Barra: 100 µm.
32i: Sección sagital de un embrión incubado con DAF-2DA. La señal fluorescente llega hasta el fondo de los senos de la hilera proximal (flecha). Los asteriscos marcan las válvulas de la hilera proximal. C, cono; M, miocardio. Barra: 100 µm.

Publicaciones y Divulgación Científica
UMA UNIVERSIDAD DE MÁLAGA



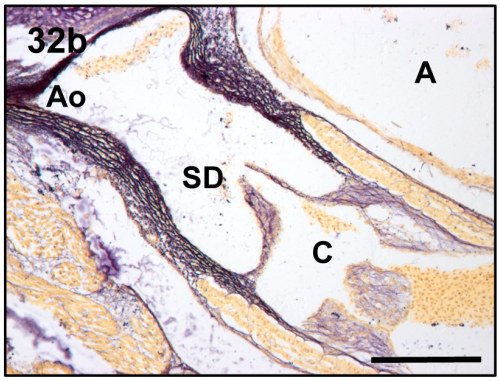

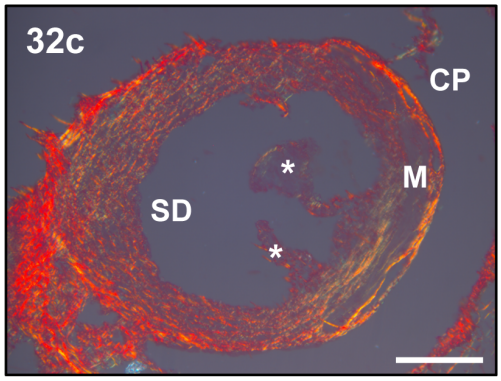

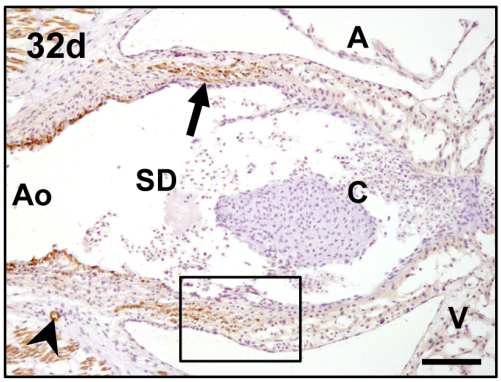

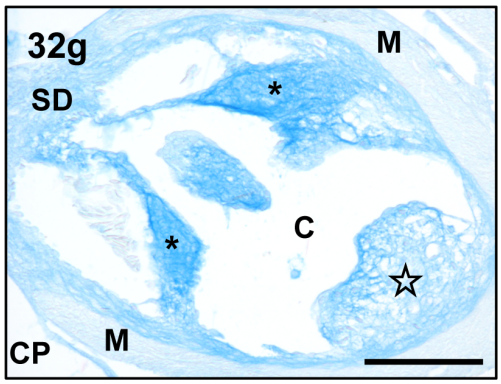

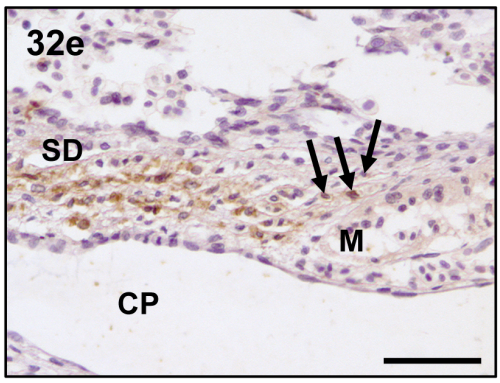

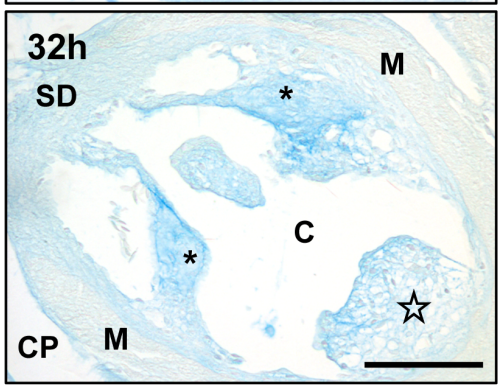

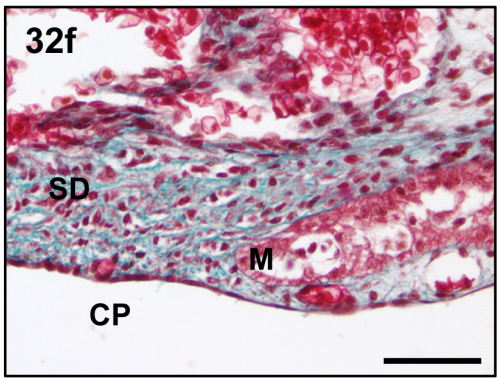

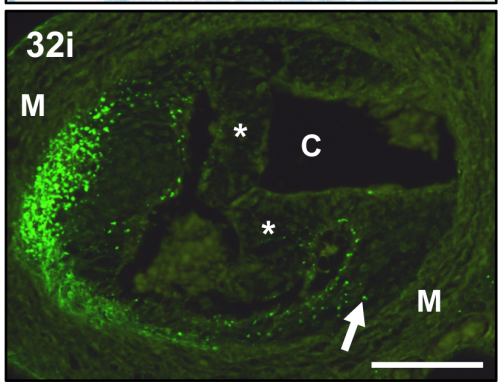

Publicaciones y Divulgación Científica
UNIVERSIDAD DE MÁLAGA

Prosigue el desarrollo del tracto de salida cardiaco, cuya maduración completa finaliza con posterioridad al periodo estudiado en el presente trabajo. Con respecto a la disposición hallada en el adulto, en los individuos recién eclosionados las fibras elásticas y de colágeno no difieren sustancialmente en cantidad y distribución. En el segmento distal se incrementa la cantidad y organización de las células musculares lisas, que empiezan a formar capas concéntricas (Fig. 33b, comparárese con figura 11a). El extremo anterior del segmento distal está en continuidad con la aorta ventral, en la cual las células musculares lisas se agrupan en una capa media delgada que resulta fuertemente positiva frente al anticuerpo anti-α-actina (Fig. 33c).

Figura 33. Post-eclosionado.
33a: Visión lateral izquierda de un ejemplar recién eclosionado. El saco vitelino ha desaparecido. Las flechas marcan las aletas dorsales. Ac, aleta caudal; An, aleta anal; Pc, aleta pectoral; Pv, aletas pélvicas. Barra: 0,5 cm.
33b: Sección frontal oblicua del tracto de salida inmunoteñida con anti-α-actina y contrastada con hematoxilina. La cantidad de musculatura lisa en la pared del segmento distal es menor que en los individuos adultos. Las cabezas de flecha marcan arterias coronarias. A, atrio; M, miocardio. Barra: 200 µm.
33c: Sección frontal del tracto de salida inmunoteñida con anti-α-actina y contrastada con hematoxilina. En el segmento distal (SD) las células musculares lisas comienzan a conformar capas concéntricas. En la aorta ventral (Ao) dichas células forman una media delgada bajo el endotelio. Las flechas señalan la transición entre el segmento distal y la aorta ventral. Las cabezas de flecha indican arterias coronarias. CP, cavidad pericárdica. Barra: 100 µm.
33d: Sección frontal del tracto de salida. Resorcina-fucsina. En las valvas de la hilera distal, las fibras elásticas forman una red en la capa esponjosa y constituyen una lámina continua tanto en la fibrosa interna (cabezas de flecha) como en la externa (flechas). SD, segmento distal. Barra: 50 µm.
33e: Sección frontal del tracto de salida. Picrosirio con microscopía de polarización. Las capas fibrosas interna (cabeza de flecha) y externa (flecha) de las valvas de la hilera distal contienen gran cantidad de colágeno, sobre todo tipo I. M, miocardio. Barra: 50 µm.
33f: Sección sagital del tracto de salida. Picrosirio con microscopía de polarización. Las capas fibrosas interna (cabeza de flecha) y externa (flecha) de las valvas de la hilera proximal acumulan menos colágeno que las de la hilera distal. El tipo de colágeno predominante es de tipo III. M, miocardio. Barra: 50 µm.
33g: Sección frontal del tracto de salida. Resorcina-fucsina. En las valvas de la hilera proximal, las fibras elásticas se encuentran formando una red en la capa esponjosa. M, miocardio. Barra: 50 µm.

Publicaciones y Divulgación Científica
UNIVERSIDAD DE MÁLAGA

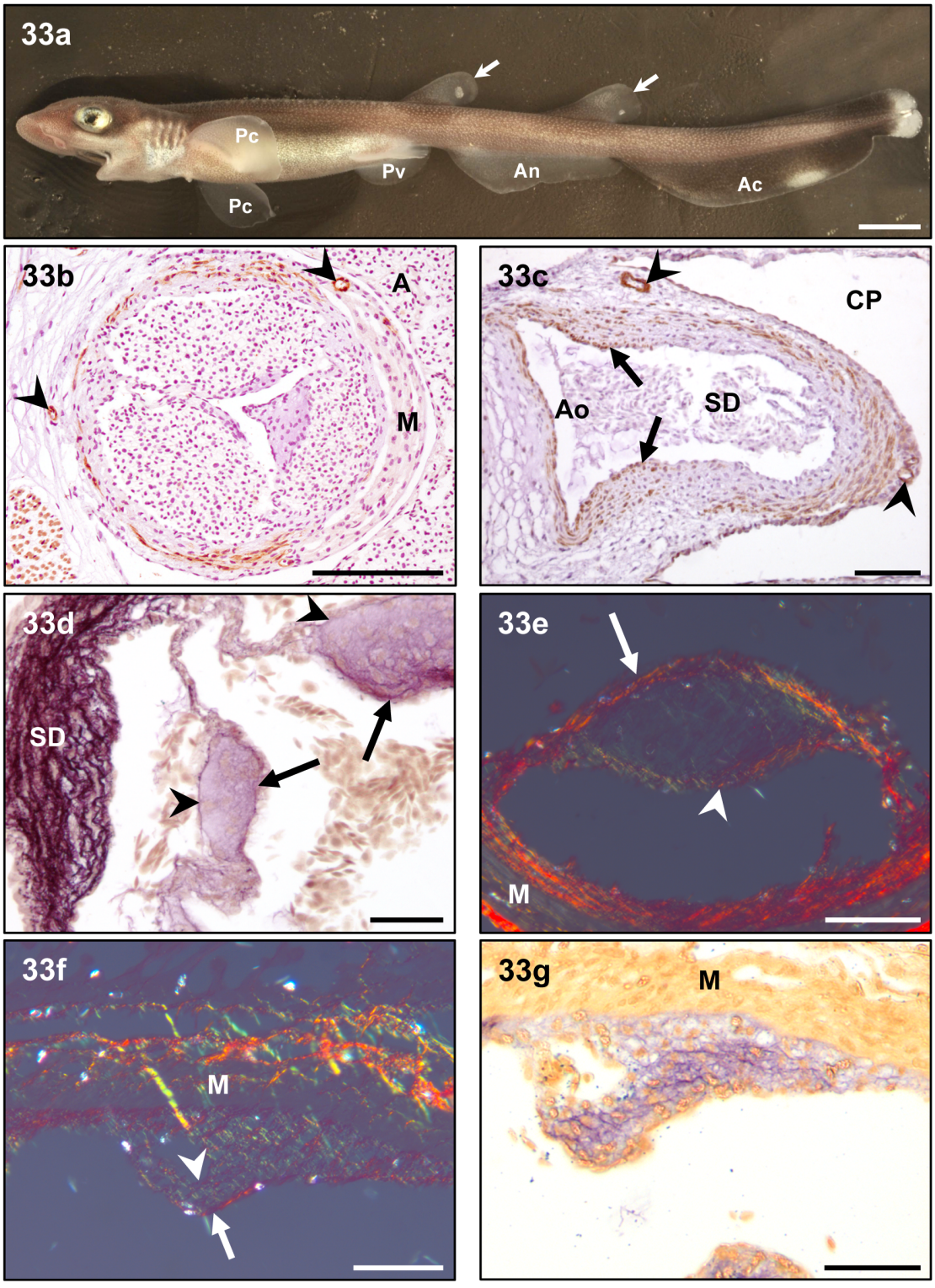

Publicaciones y Divulgación Científica
UNIVERSIDAD DE MÁLAGA

Las válvulas del cono no han culminado aún su maduración. En las valvas de la hilera distal, la cantidad de elastina no alcanza los niveles que se aprecian en los individuos adultos (comparárese las figuras 33d y 13c). Las fibras elásticas se localizan principalmente en la esponjosa de la porción central del cuerpo valvar; en ambas capas fibrosas forman una lámina continua (Fig. 33d). El colágeno se distribuye tal y como lo hace en los ejemplares adultos -en ambas fibrosas, en la esponjosa y en los laterales de la valva (Fig. 33e)-, aunque en los individuos recién eclosionados existe una menor cantidad de colágeno (comparárese figura 33e con la figura 13b).

Las valvas de la hilera proximal son todavía gruesas y están bastante celularizadas (Fig. 33f). Al igual que ocurre en los adultos, el colágeno más abundante es el de tipo III. Éste se encuentra en ambas fibrosas y formando una red en la esponjosa (Fig. 33f). Las fibras elásticas (Fig. 33g), como que el colágeno, se entrecruzan en la capa esponjosa de la valva y aún no son patentes en las capas fibrosas.

Publicaciones y Divulgación Científica
UNIVERSIDAD DE MÁLAGA

Diversidad morfológica del segmento distal del tracto de salida cardiaco

Estudio macroscópico y métrico del tracto de salida

Al igual que en *G. atlanticus*, en las restantes especies incluidas en el presente estudio se han identificado dos segmentos en el tracto de salida cardiaco que difieren en su aspecto externo. El de posición proximal presenta una apariencia típicamente miocárdica y se trata del cono arterioso. El otro, de posición distal, se asemeja macroscópicamente a la aorta ventral (Fig. 34).

El estudio macroscópico del tracto de salida cardiaco se ha llevado a cabo en un total de 48 especies pertenecientes a ocho órdenes diferentes. El origen y la forma de los segmentos del tracto de salida están compendiados en la tabla 4.

El tracto de salida se origina en el centro del ventrículo o en el lado derecho, dependiendo de la especie. En 19 de las 48 especies estudiadas, el tracto de salida se origina desde la zona central del ventrículo. Éste es el caso de los quimeriformes, los carcarriniformes, así como de *C. fabricii, C. crepidater, I. oxyrinchus* y *T. nobiliana* (Figs. 34a, j, l, m, s). En *G. atlanticus* y *G. melastomus*, el punto de origen, aún siendo central, está ligeramente desviado hacia la derecha (Fig. 34k). En otras especies, el desplazamiento es hacia la parte dorsal del ventrículo, tal y como ocurre en los quimeriformes *H. affinis*, *H. raleighana* y *R. atlantica,* y en los escualiformes *C. fabricii* y *C. crepidater* (Figs. 34b, e). En las 29 especies restantes, el tracto de salida parte del lado derecho del ventrículo. Esto sucede en los hexanquiformes, en la mayoría de los escualiformes, en los rajiformes, en los miliobatiformes y en *A. vulpinus*, *S. zygaena* y *T. marmorata* (Figs. 34c, i, n-p). En algunas especies, el origen del tracto de salida está desplazado ya sea dorsalmente, como en *C. granulosus, C. niaukang, C. squamosus, E. princeps, E. spinax, C. coelolepis, C. cryptacanthus, Z. squamulosus, O. centrina* y *D.* licha (Figs. 34d, f, g, h), ya sea ventralmente, como sucede en *M. californica, M. aquila* y *U. halleri* (Figs. 34q, r).

Publicaciones y Divulgación Científica
UMA UNIVERSIDAD DE MÁLAGA

El cono arterioso es cilíndrico en todas las especies estudiadas, excepto en *T. marmorata,* cuyo cono presenta una forma de barril. En *C. granulosus*, *C. squamosus, C. uyato, D. calcea, C. fabricii, E. princeps, E. spinax, R. asterias, L. naevus, D. oxyrinchus, P. violacea* y *T. nobiliana,* el cono se ensancha en su región distal (Figs. 34e, h, ñ, s). En *H. perlo, C. granulosus, C. squamosus, C. uyato, D. calcea, C. fabricii, E. princeps, C. cryptacanthus, Z. squamulosus* y *O. centrina*, el cono se curva hacia la zona dorsal del cuerpo (Figs. 34e, f, h) y, en *H. griseus,* se incurva dorsalmente y hacia la línea media (Fig. 34c). En *C. monstrosa, H. affinis, R. atlantica,* el cono presenta una leve constricción en la zona media, que coincide con la zona entre las dos hileras de válvulas (Fig. 34a).

La forma del segmento distal varía según las especies. En la mayoría de las especies estudiadas, el segmento distal es un cilindro de longitud variable (Figs. 34a-d, f-s). En cambio, en *R. atlantica, C. fabricii* y *E. princeps,* el segmento distal tiene forma troncocónica invertida (Fig. 34e) y, en *T. marmorata,* presenta forma globosa. En tres especies, *G. atlanticus, G. melastomus* y *S. canicula*, el segmento distal se incurva hacia el dorso (Fig. 34k).

Con el fin de constatar si existen diferencias en cuanto a la entidad del segmento distal en las diversas especies estudiadas, se han efectuado mediciones lineales del tracto de salida (véase capítulo de Material y métodos) a fin de cuantificar la proporción relativa del segmento distal con respecto a la longitud total del tracto de salida cardiaco. Para comprobar si la longitud relativa del segmento distal se mantiene dentro de un rango limitado de valores, con independencia de la talla del animal, tomada ésta como indicación de la edad, se realizaron mediciones en

Figura 34. Corazones de diversas especies de condrictios en vista ventral (a-h, k, l, n-o, q, s), sinistro-ventral (i, j) y lateral derecha (m, p). **34a:** *Chimaera monstrosa*. **34b:** *Harriotta raleighana*. **34c:** *Hexanchus griseus*. **34d:** *Centrophorus niaukang*. **34e:** *Centroscyllium fabricii*. **34f:** *Zameus squamulosus*. **34g:** *Oxynotus centrina*. **34h:** *Dalatias licha*. **34i:** *Alopias vulpinus*. **34j:** *Isurus oxyrinchus*. **34k:** *Galeus atlanticus*. **34l:** *Prionace glauca*. **34m:** *Mustelus mustelus*. **34n:** *Sphyrna zygaena*. **34ñ:** *Leucoraja naevus*. **34o:** *Plathyrinoides triseriata*. **34p:** *Dasyatis pastinaca*. **34q:** *Myliobatis aquila*. **34r:** *Urobatis halleri*. **34s:** *Torpedo nobiliana*. El corchete marca el segmento distal del tracto de salida. A, atrio; Ao, aorta ventral; C, cono; CP, cavidad pericárdica; V, ventrículo. Barra: 0,5 cm.

Publicaciones y Divulgación Científica
UMA UNIVERSIDAD DE MÁLAGA

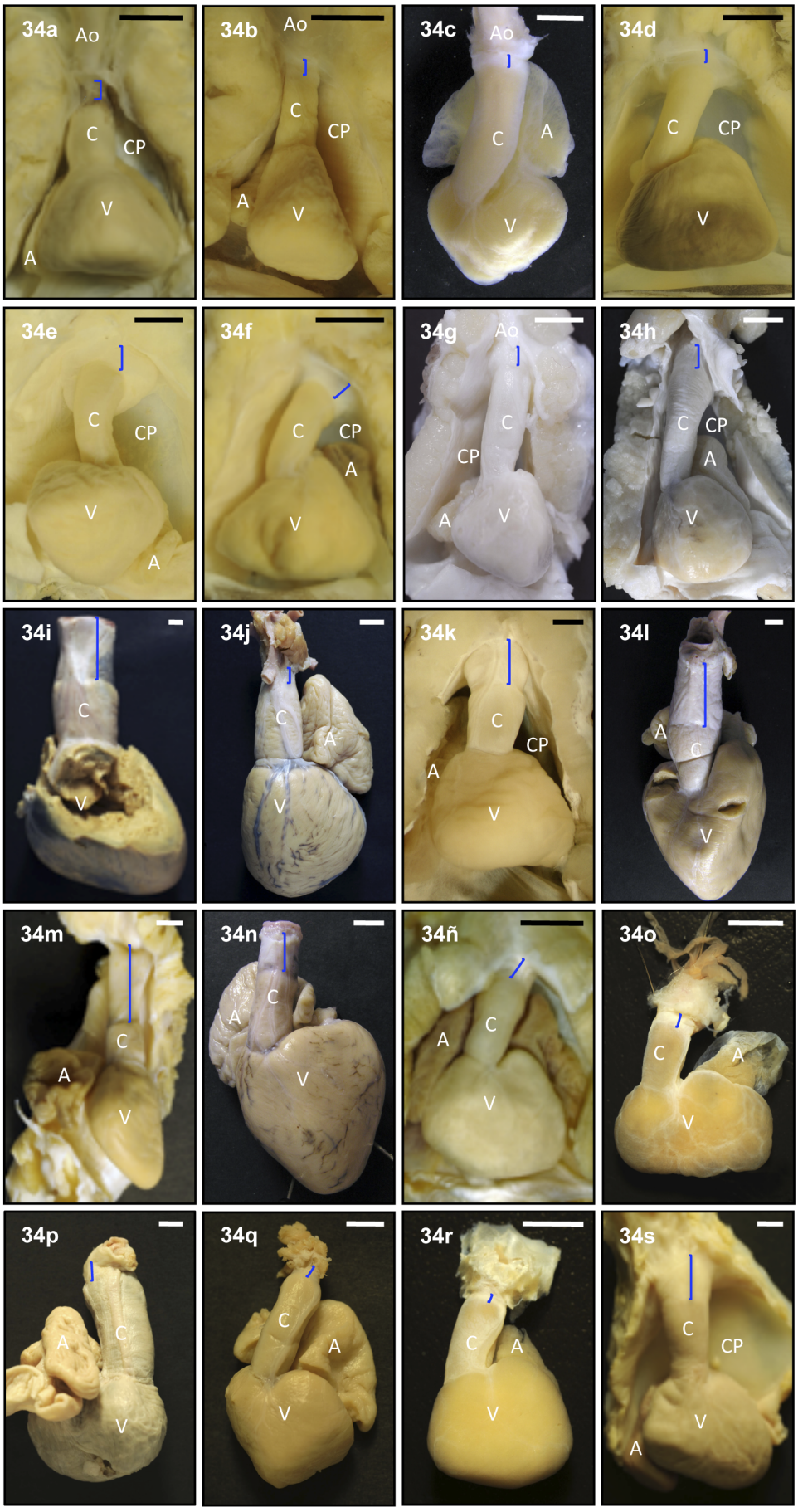

Publicaciones y Divulgación Científica
UMA UNIVERSIDAD DE MÁLAGA

UNIVERSIDAD DE MÁLAGA
Publicaciones y Divulgación Científica

Tabla 4. Origen y forma de los segmentos del tracto de salida cardiaco en diversas especies de condrictios.

Orden	Familia	Especie	Localización del origen del tracto de salida en el ventrículo		Forma del cono	Forma del segmento distal
			Zona Central	Zona Derecha		
Chimaeriformes	Chimaeridae	*Chimaera monstrosa*	C		Cl	Cl
		Hydrolagus affinis	Do		Cl	Cl
	Rhinochimaeridae	*Harriotta raleighana*	Do		Cl	Cl
		Rhinochimaera atlantica	Do		Cl	T
Hexanchiformes	Hexanchidae	*Heptranchias perlo*		D	Cl, do	Cl
		Hexanchus griseus		D	Cl	Cl
Squaliformes	Squalidae	*Squalus megalops*		D	Cl, Ed	Cl
	Centrophoridae	*Centrophorus granulosus*		Do	Cl, Ed, do	Cl
		Centrophorus niaukang		Do	Cl	Cl
		Centrophorus squamosus		Do	Cl, Ed, do	Cl
		Centrophorus uyato		D	Cl, Ed, do	Cl
		Deania calcea		D	Cl, Ed, do	Cl
	Etmopteridae	*Centroscyllium fabricii*	Do		Cl, Ed, do	T
		Etmopterus princeps		Do	Cl, Ed, do	T
		Etmopterus spinax		Do	Cl, Ed	Cl
	Somniosidae	*Centroselachus crepidater*	Do		Cl	Cl
		Centroscymnus coelolepis		Do	Cl	Cl
		Centroscymnus cryptacanthus		Do	Cl, do	Cl
		Zameus squamulosus		Do	Cl, do	Cl
	Oxynotidae	*Oxynitus centrina*		Do	Cl, do	Cl
	Dalatiidae	*Dalatias licha*		Do	Cl	Cl
Lamniformes	Alopiidae	*Alopias vulpinus*		D	Cl	Cl
	Lamnidae	*Isurus oxyrinchus*	C		Cl	Cl

UNIVERSIDAD DE MÁLAGA
Publicaciones y Divulgación Científica

Carcharhiniformes	Scyliorhinidae	*Apristurus brunneus*	C		Cl	Cl
		Galeus atlanticus	d		Cl	Cl
		Galeus melastomus	d		Cl	Cl
		Scyliorhinus canicula	C		Cl	Cl
		Scyliorhinus cervigoni	C		Cl	Cl
	Carcharhinidae	*Prionace glauca*	C		Cl	Cl
	Triakidae	*Galeorhinus galeus*	C		Cl	Cl
		Mustelus lunulatus	C		Cl	Cl
		Mustelus mustelus	C		Cl	Cl
		Mustelus punctulatus	C		Cl	Cl
	Sphyrnidae	*Sphyrna zygaena*		D	Cl	Cl
Rajiformes	Rajidae	*Leucoraja naevus*		D	Cl, Ed	Cl
		Leucoraja circularis		D	Cl	Cl
		Dipturus oxyrinchus		D	Cl, Ed	Cl
		Raja asterias		D	Cl, Ed	Cl
		Raja clavata		D	Cl	Cl
		Rajella leopardus		D	Cl	Cl
	Rhinobatidae	*Platyrhinoides triseriata*		D	Cl	Cl
Myliobatiformes	Dasyatidae	*Dasyatis pastinaca*		D	Cl	Cl
		Pteroplatytrygon violacea		D	Cl, Ed	Cl
	Myliobatidae	*Myliobatis californica*		V	Cl	Cl
		Myliobatis aquila		V	Cl	Cl
	Urotrygonidae	*Urobatis halleri*		V	Cl	Cl
Torpediniformes	Torpedinidae	*Torpedo marmorata*		D	B	G
		Torpedo nobiliana	C		Cl, Ed	Cl

Abreviaturas referentes a la localización del origen del tracto de salida cardiaco: C, centrado; d, algo desplazado hacia la derecha; D, en el centro de la zona derecha; Do, algo desplazado dorsalmente; V, algo desplazado ventralmente. Abreviaturas referentes a la forma del cono arterioso: B, forma de barril; Cl, cilíndrico; do, curvado dorsalmente; Ed, ensanchado distalmente. Abreviaturas relativas a la forma del segmento distal: Cl, cilíndrico; G, globoso; T, troncocónico.

individuos de diferente talla de las especies *S. canicula* (tabla 5) y *D. licha* (tabla 6). Como demuestra los datos que figuran en dichas tablas, la hipótesis de partida es cierta, de manera que las medidas obtenidas en los presentes ejemplares se pueden tomar como representativas de cada especie, incluso en aquellos casos en los que tales medidas se refieren a un solo ejemplar. Los valores obtenidos para cada especie se recogen en la tabla 7.

Tabla 5. Medidas absolutas y relativas de los segmentos del tracto de salida de *S. canicula.*

Longitud total del ejemplar (mm)	Longitud total del tracto de salida cardiaco (mm)	Longitud del cono arterioso (mm)	Longitud del segmento distal (mm)	Longitud relativa del segmento distal
126	2,5	1,5	1	40%
158	2,5	1,5	1	40%
170	3	2	1	33%
186	2,5	1,5	1	40%
417	4,8	3	1,8	38%
425	5	3	2	40%
467	4,6	2,9	1,7	38%
470	6	4	2	33%

Tabla 6. Medidas absolutas y relativas de los segmentos del tracto de salida de *D. licha*.

Longitud total del ejemplar (mm)	Longitud total del tracto de salida cardiaco (mm)	Longitud del cono arterioso (mm)	Longitud del segmento distal (mm)	Longitud relativa del segmento distal
380	8,5	7,8	0,7	8%
400	8	7,5	0,5	6%
430	8,5	8	0,5	6%
480	10,6	10	0,6	6%
925	20	18,8	1,2	6%
930	21	20	1	5%
960	23	21,2	1,8	8%
983	25,5	24,7	0,8	3%
1140	26	23,7	2,3	9%

Publicaciones y Divulgación Científica
UNIVERSIDAD DE MÁLAGA

Tabla 7. Longitud relativa del segmento distal con respecto a la longitud total del tracto de salida cardiaco en diversas especies de condrictios.

Orden	Familia	Especie	n	**% SD**
Chimaeriformes	Chimaeridae	*Chimaera monstrosa*	8	20-23
		Hydrolagus affinis	2	19-23
		Hydrolagus mirabilis	1	21
	Rhinochimaeridae	*Harriotta raleighana*	1	19
		Rhinochimaera atlantica	2	15-17
Hexanchiformes	Hexanchidae	*Heptranchias perlo*	2	7-8
		Hexanchus griseus	3	6-9
Squaliformes	Squalidae	*Squalus megalops*	2	7-8
	Centrophoridae	*Centrophorus granulosus*	2	14-15
		Centrophorus niaukang	1	17
		Centrophorus squamosus	1	19
		Centrophorus uyato	5	11-28
		Deania calcea	1	16
	Etmopteridae	*Centroscyllium fabricii*	1	17
		Etmopterus princeps	1	14
		Etmopterus spinax	2	8-9
	Somniosidae	*Centroselachus crepidater*	1	14
		Centroscymnus coelolepis	2	19
		Zameus squamulosus	1	16
	Oxynotidae	*Oxynotus centrina*	6	12-20
	Dalatiidae	*Dalatias licha*	9	3-9
Lamniformes	Alopiidae	*Alopias vulpinus*	2	50
	Lamnidae	*Isurus oxyrinchus*	3	19-20
Carcharhiniformes	Scyliorhinidae	*Apristurus brunneus*	1	42
		Galeus atlanticus	5	30-38
		Galeus melastomus	11	30-47
		Scyliorhinus canicula	8	33-40
		Scyliorhinus cervigoni	1	27
	Carcharhinidae	*Prionace glauca*	2	50-54
	Triakidae	*Galeorhinus galeus*	4	53-67
		Mustelus lunulatus	1	61
		Mustelus mustelus	1	62
		Mustelus punctulatus	1	56
	Sphyrnidae	*Sphyrna zygaena*	3	33-47
Rajiformes	Rajidae	*Leucoraja naevus*	6	13-24
		Leucoraja circularis	2	9-12
		Dipturus oxyrinchus	1	12
		Raja asterias	5	5-13
		Raja clavata	2	10-12
		Rajella leopardus	1	13
	Rhinobatidae	*Platyrhinoides triseriata*	2	18-21
Myliobatiformes	Dasyatidae	*Dasyatis pastinaca*	1	10
		Pteroplatytrygon violacea	2	5-9
	Myliobatidae	*Myliobatis californica*	1	6
		Myliobatis aquila	3	6-8
	Urotrygonidae	*Urobatis halleri*	4	4-6
Torpediniformes	Torpedinidae	*Torpedo marmorata*	7	38-57
		Torpedo nobiliana	5	16-26

n = número de ejemplares por especie; SD = segmento distal.

Publicaciones y Divulgación Científica
UNIVERSIDAD DE MÁLAGA

Diversidad estructural del segmento distal

Además del estudio macroscópico, en 33 de las especies capturadas, incluida *G. atlanticus*, se ha realizado un análisis de la estructura del segmento distal a base de técnicas histomorfológicas e inmunohistoquímicas, estas últimas en aquellas muestras con el adecuado estado de preservación.

En todas las especies estudiadas, el segmento distal del tracto de salida cardiaco está constituido por tres capas histológicas: el epicardio, la capa media y el endocardio. A continuación se describen dichas capas de forma comparativa.

El epicardio

El epicardio es la capa más externa del segmento distal. En 24 (72,7%) especies, el epicardio consta de una única capa de células. En tal caso, las células epicárdicas son cúbicas (Fig. 35a) en 11 de dichas 24 especies, lo cual supone un 33,3% del total. Las 11 especies son *C. monstrosa, H. affinis, E. spinax, C. crepidater, O.*

Figura 35. Epicardios. Secciones histológicas del segmento distal. Tricrómico de Masson-Goldner.
35a: Sección sagital de *E. spinax*. Epicardio monoestratificado compuesto por células cúbicas. Barra: 50 µm.
35b: Sección sagital de *C. uyato*. Epicardio monoestratificado compuesto por células planas. Barra: 50 µm.
35c: Sección sagital de *M. punctulatus*. Epicardio monoestratificado compuesto por células cilíndricas. Barra: 50 µm.
35d: Sección sagital de *L. circularis.* Epicardio pseudoestratificado en el cual gran parte de los núcleos se disponen en la parte apical de las células. Barra: 50 µm.
35e: Sección transversal de *L. naevus.* Epicardio principalmente pseudoestratificado (flecha) y focalmente estratificado, donde se superponen hasta cuatro filas de células epicárdicas (cabeza de flecha). Barra: 50 µm.
35f: Sección transversal de *P. violacea.* Epicardio estratificado en el que la capa basal consta de células cúbicas (cabeza de flecha) y la capa externa se compone de células cilíndricas (flecha). Barra: 50 µm.
35g: Sección transversal de *U. halleri*. Epicardio estratificado compuesto por dos filas de células planas.Barra: 50 µm.
35h: Sección transversal de *U. halleri.* El epicardio presenta focalmente un acúmulo de células dispuestas en varias capas más o menos ordenadas. Barra: 50 µm.

Publicaciones y Divulgación Científica
UNIVERSIDAD DE MÁLAGA

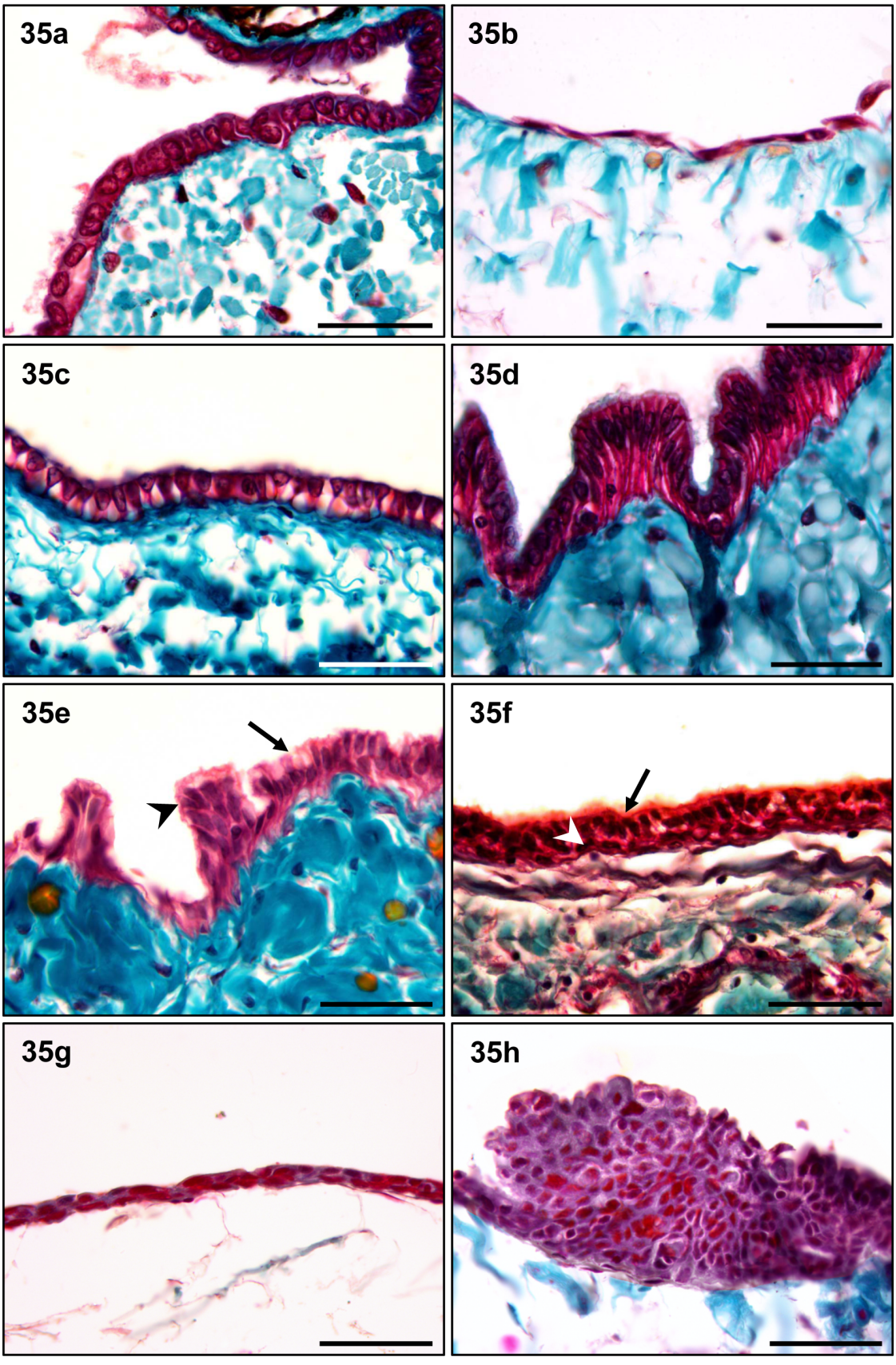

Publicaciones y Divulgación Científica
UNIVERSIDAD DE MÁLAGA

centrina, D. licha, G. melastomus, G. atlanticus, M. mustelus, T. marmorata y *T. nobiliana*. En otras seis especies (18,2% del total), las células del epicardio son planas (Fig. 35b). Esto ocurre en *R. atlantica, H. raleighana, H. perlo, C. granulosus, C. uyato* y *H. griseus*. En otras cinco especies (15,12% del total), concretamente en *C. fabricii, C. cryptacanthus, S. canicula, G. galeus* y *M. punctulatus*, las células son cilíndricas (Fig. 35c). En las dos especies restantes de las 24 que tienen una sola capa de células epicárdicas, (6,1% del total) dicho epicardio es pseudoestratificado (Fig. 35d). Estas especies son *L. circularis* y *R. asterias*.

En otras tres especies, *L. naevus*, *P. violacea* y *U. halleri,* que suponen el 9,1% del total, el epicardio está constituido por más de una capa de células. En *L. naevus* el epicardio es pseudoestratificado y, focalmente, estratificado en los que se distinguen hasta cuatro capas celulares (Fig. 35e). En *P. violacea* hay dos capas de células epicárdicas, la capa interna se compone de células cúbicas y la externa de células cilíndricas (Fig. 35f). En *U. halleri* también hay dos capas de células planas (Fig. 35g), aunque, en determinados puntos, aparecen acúmulos de tres o incluso más filas de células (Fig. 35h).

En las seis especies restantes (18,2% del total), concretamente en *I. oxyrinchus, P. glauca, S. zygaena, R. clavata, P. triseriata* y *M. californica*, ha sido imposible determinar la disposición celular del epicardio, lo cual es atribuible a fallos en la fijación del material.

Debajo del epicardio existe una capa fibrosa, el espacio subepicárdico, similar a la de *G. atlanticus*, cuyo grosor varía notablemente entre las especies. En dicha capa subepicárdica predomina el colágeno tipo I (Fig. 36a) que se presenta a modo de fibras que se juntan para formar verdaderos haces (Fig. 36b). Estos haces se entrecruzan formando un entramado. Entre el colágeno tipo I hay fibras más finas de colágeno tipo III. En toda la capa fibrosa subepicárdica también se presentan fibras elásticas de forma dispersa (Fig. 36c). En 12 (36,4%) del total de 33 especies examinadas existen células musculares lisas (Fig. 36d), muy dispersas en la capa subepicárdica. Esto ocurre en *C. uyato*, *C. fabricii, E. spinax, C. cryptacanthus, O.*

Publicaciones y Divulgación Científica
UMA UNIVERSIDAD DE MÁLAGA

centrina, I. oxyrinchus, G. melastomus, G. galeus, M. mustelus, P. violacea, R. asterias y *T. nobiliana.*

En cuatro especies (12,2% del total), concretamente en *C. monstrosa*, *G. atlanticus*, *R. atlantica* y *E. spinax*, hay células pigmentarias (melanóforos) en la capa subepicárdica. En *C. monstrosa*, los melanóforos están por todo este espacio y pueden llegar hasta el final del cono (Figs. 36e, f). En *R. atlantica* y *E. spinax*, los melanóforos se encuentran en la porción más anterior del segmento distal y se sitúan en la zona más cercana al epicardio (Figs. 36g, h).

La capa media

La capa media del segmento distal del tracto de salida de las especies estudiadas sigue, en general, el esquema correspondiente a *G. atlanticus*, es decir, la media está constituida fundamentalmente por tres elementos histológicos, que son la musculatura lisa, la elastina y el colágeno. La capa media, de grosor variable en las distintas especies, es, en todos los casos, la capa más gruesa del segmento distal.

En 20 (60,6%) de las 33 especies, la musculatura lisa es abundante y se dispone en forma de capas concéntricas en todo el grosor de la media (Fig. 37a). En las 11 especies restantes se pueden distinguir hasta cinco patrones diferentes, cuyas características se exponen a continuación de forma esquemática.

1. Las células musculares más internas se orientan de forma longitudinal, mientras que, en la zona más externa de la media, las células se disponen de forma concéntrica (Figs. 37b-d). Esto ocurre en dos especies (6,1% del total), concretamente en *P. glauca* e *I. oxyrinchus.*
2. Las células musculares lisas no forman capas circunferenciales continuas. En la zona cercana a la luz las capas son discontinuas, mientras que, en la zona más alejada de la luz, las fibras musculares se disponen agrupadas en paquetes discretos, concéntricos (Fig. 37e). Esta disposición sólo se ha presentado en una especie (3,0% del total), *O. centrina*.

Publicaciones y Divulgación Científica
UNIVERSIDAD DE MÁLAGA

3. La musculatura lisa se orienta de forma longitudinal u oblicua por toda la media (Fig. 37f). Este patrón se ha encontrado solamente en la especie *P. triseriata* (el 3,0% del total).
4. La musculatura lisa marcada con el anticuerpo anti-α-actina se restringe a la zona de transición entre la aorta ventral y el segmento distal. Esta musculatura lisa se concentra en la zona cercana a la luz de dicho segmento (Fig. 37g). Tras sobrepasar la zona de transición, en dirección proximal, no se obtiene marca con este anticuerpo. Sin embargo, se observa la presencia de células musculares lisas por toda la capa media tanto en secciones semifinas como en las secciones histológicas teñidas con tricrómico de Masson-Goldner (Fig. 37h). Esto ocurre en *C. monstrosa* (3,0% del total).
5. La musculatura lisa es escasa y está dispuesta de distinta forma, según las especies. En general, cabe distinguir dos patrones principales.

Figura 36. Espacio subepicárdico. Secciones histológicas del segmento distal.
36a: Sección sagital de *M. mustelus*. Picrosirio con microscopía de polarización. El espacio subepicárdico (flecha doble) posee tejido conjuntivo laxo en el que predomina el colágeno tipo I. CM, capa media. Barra: 50 µm.
36b: Detalle de la figura 36a. Picrosirio con microscopía de polarización. Las fibras de colágeno se organizan formando haces que constituyen una red tridimensional. Barra: 20 µm.
36c: Sección transversal de *H. perlo*. Resorcina-fucsina. Las fibras elásticas se encuentran dispersas por todo el subepicardio (flecha doble). La flecha marca la posición de una arteria coronaria. CM, capa media. Barra: 100 µm.
36d: Sección transversal de *G. melastomus* inmunoteñida con anti-α-actina y contrastada con hematoxilina. Las flechas señalan células musculares lisas presentes en el subepicardio (flecha doble). CM, capa media. Barra: 50 µm.
36e: Sección sagital de *C. monstrosa*. Tricrómico de Masson-Goldner. Los melanóforos se presentan por todo el espesor del subepicardio del segmento distal (flecha doble) e incluso, proximalmente, llegan hasta el cono (flecha). La zona que aparece en el recuadro se muestra ampliada en la figura 36f. CM, capa media; CP, cavidad pericárdica; M, miocardio. Barra: 200 µm.
36f: Detalle de los melanóforos de la zona delimitada por el recuadro de la figura 36e. La flecha señala una arteria coronaria. Barra: 20 µm.
36g: Sección sagital de *E. spinax*. Tricrómico de Masson-Goldner. Los melanóforos se distribuyen por el subepicardio (flecha doble) de la región comprendida entre el extremo anterior y la zona media del segmento distal (flecha). La flecha hueca marca el límite anterior de la cavidad pericárdica (CP). La zona que aparece en el recuadro se muestra ampliada en la figura 36h. CM, capa media. Barra: 200 µm.
36h: Ampliación de la zona delimitada por el recuadro de la figura 36g. Las células pigmentarias se concentran bajo el epicardio. Barra: 20 µm.

Publicaciones y Divulgación Científica
UMA UNIVERSIDAD DE MÁLAGA

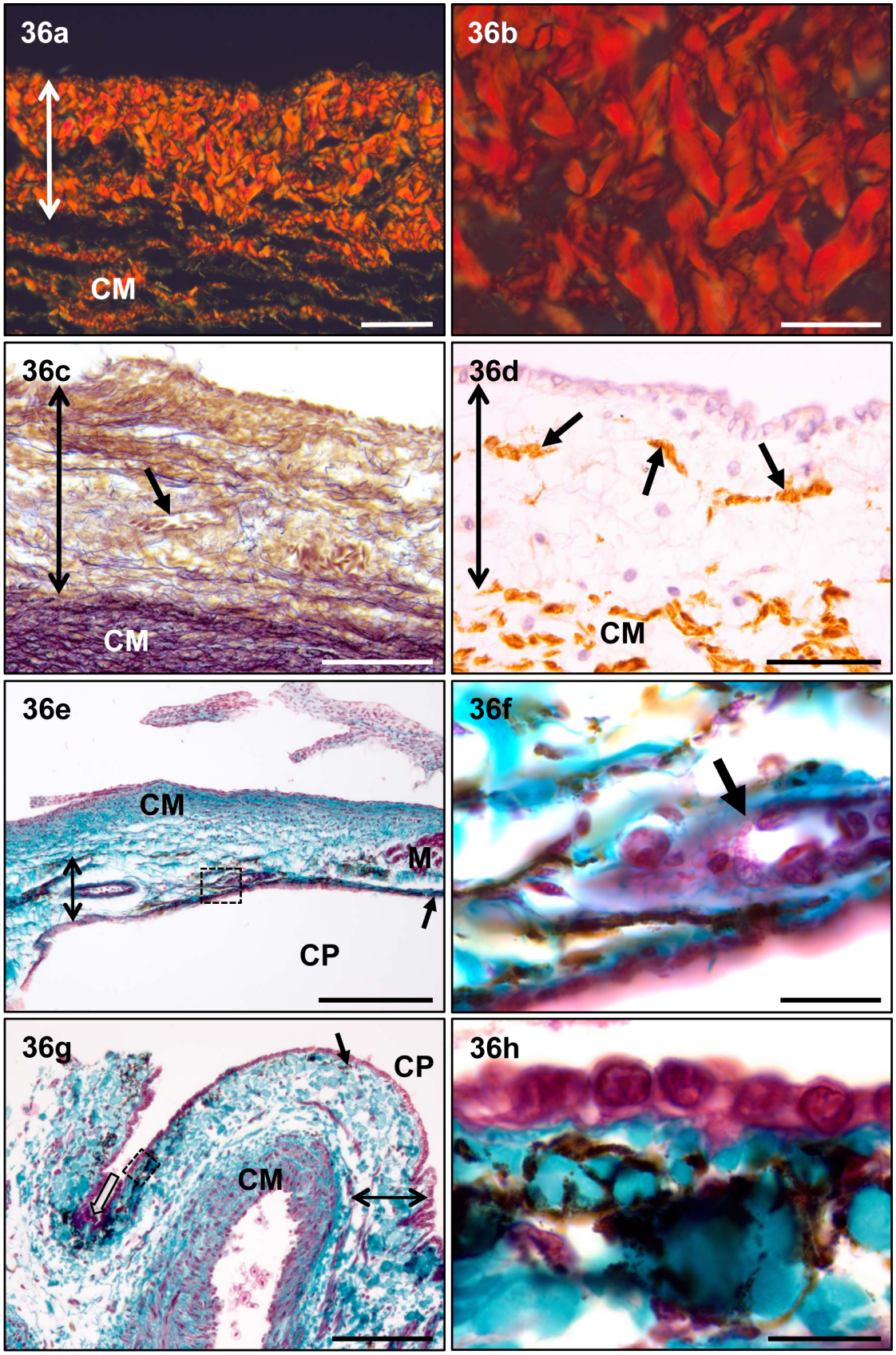

Publicaciones y Divulgación Científica
UNIVERSIDAD DE MÁLAGA

Figura 37. Musculatura lisa. Secciones histológicas del segmento distal.
37a: Sección transversal de *M. mustelus*. Tricrómico de Masson-Goldner. La musculatura lisa forma capas concéntricas por toda la capa media. Barra: 200 µm.
37b: Sección transversal de *P. glauca*. Tricrómico de Masson-Goldner. La musculatura lisa se encuentra por toda la capa media del segmento distal (flecha doble), aunque con diferente orientación en el espesor de la pared. Las flechas señalan arterias coronarias. La zona que aparece en el recuadro con línea discontinua se muestra ampliada en la figura 37c. La zona que aparece en el recuadro con puntos se amplía en la figura 37d. CP, cavidad pericárdica; Va, valva. Barra: 500 µm.
37c: Ampliación de la zona delimitada por el recuadro con línea discontinua de la figura 37b. Las células musculares lisas cercanas a la luz se orientan de forma longitudinal. La flecha marca la capas más profundas de la pared alcanzadas por estas células. Barra: 100 µm.
37d: Ampliación de la zona delimitada por el recuadro con puntos de la figura 37b. La musculatura lisa alejada de la luz se orienta circunferencialmente. Barra: 100 µm.
37e: Sección transversal de *O. centrina* inmunoteñida con anti-α-actina y contrastada con hematoxilina. La musculatura lisa forma capas circunferenciales discontinuas en la región próxima a la luz y paquetes musculares discretos en las zonas internas de la pared. La flecha doble marca la capa media del segmento distal. La flecha señala una arteria coronaria. Barra: 500 µm.
37f: Sección sagital de *P. triseriata*. La musculatura lisa se orienta de forma longitudinal u oblicua. La flecha doble marca el grosor de la capa media. La flecha señala una arteria coronaria. Va, valva. Barra: 500 µm.
37g: Sección transversal de *C. monstrosa* inmunoteñida con anti-α-actina y contrastada con hematoxilina. En la zona de transición entre al aorta ventral y el segmento distal, la musculatura lisa se sitúa en la zona más cercana a la luz. La flecha doble marca el grosor de la capa media. Las flechas señalan arterias coronarias. Barra: 100 µm.
37h: Sección semifina transversal de *C. monstrosa.* Azul de toluidina. En la región proximal del segmento distal existen células musculares lisas (cabezas de flecha) distribuidas por toda la capa media. La flecha señala el endocardio. Barra: 20 µm.
37i: Sección sagital de *R. asterias* doblemente inmunoteñida con los anticuerpos anti-α-actina y CH1. Microscopía confocal. α-actina, verde; CH1, rojo; DAPI, azul. En la capa media del segmento distal (SD) no existe inmunoreactividad frente al anti-α-actina. En la zona de transición entre la aorta ventral (Ao) y el segmento distal existen dos crestas de forma alargada que se proyectan hacia la luz (flechas) y son α-actina positivas. La cabeza de flecha marca el límite anterior de la cavidad pericárdica. C, cono; M, miocardio. Barra: 500 µm.
37j: Sección sagital de *T. marmorata* doblemente inmunoteñida con los anticuerpos anti-α-actina y CH1. Microscopía confocal. α-actina, verde; CH1, rojo; DAPI, azul. En la zona anterior del segmento distal (SD), la musculatura lisa se dispone por el espesor de la capa media. En la mitad proximal del segmento distal, la cantidad de células musculares lisas es notablemente menor y aparecen dispersas por la pared. La cabeza de flecha marca el límite anterior de la cavidad pericárdica. Ao, aorta ventral; C, cono; M, miocardio. Barra: 500 µm.
37k: Sección sagital de *C. fabricii* inmunoteñida con anti-α-actina y contrastada con hematoxilina. La musculatura lisa se encuentra dispersa por la capa media del segmento distal. CP, cavidad pericárdica; M, miocardio. Barra: 500 µm.
37l: Sección transversal de *P. violacea* inmunoteñida con anti-α-actina y contrastada con hematoxilina. En la capa media del segmento distal (flecha doble) no existen células inmunorreactivas frente al anti-α-actina. La flecha señala una arteria coronaria. Barra: 200 µm.

Publicaciones y Divulgación Científica
UMA UNIVERSIDAD DE MÁLAGA

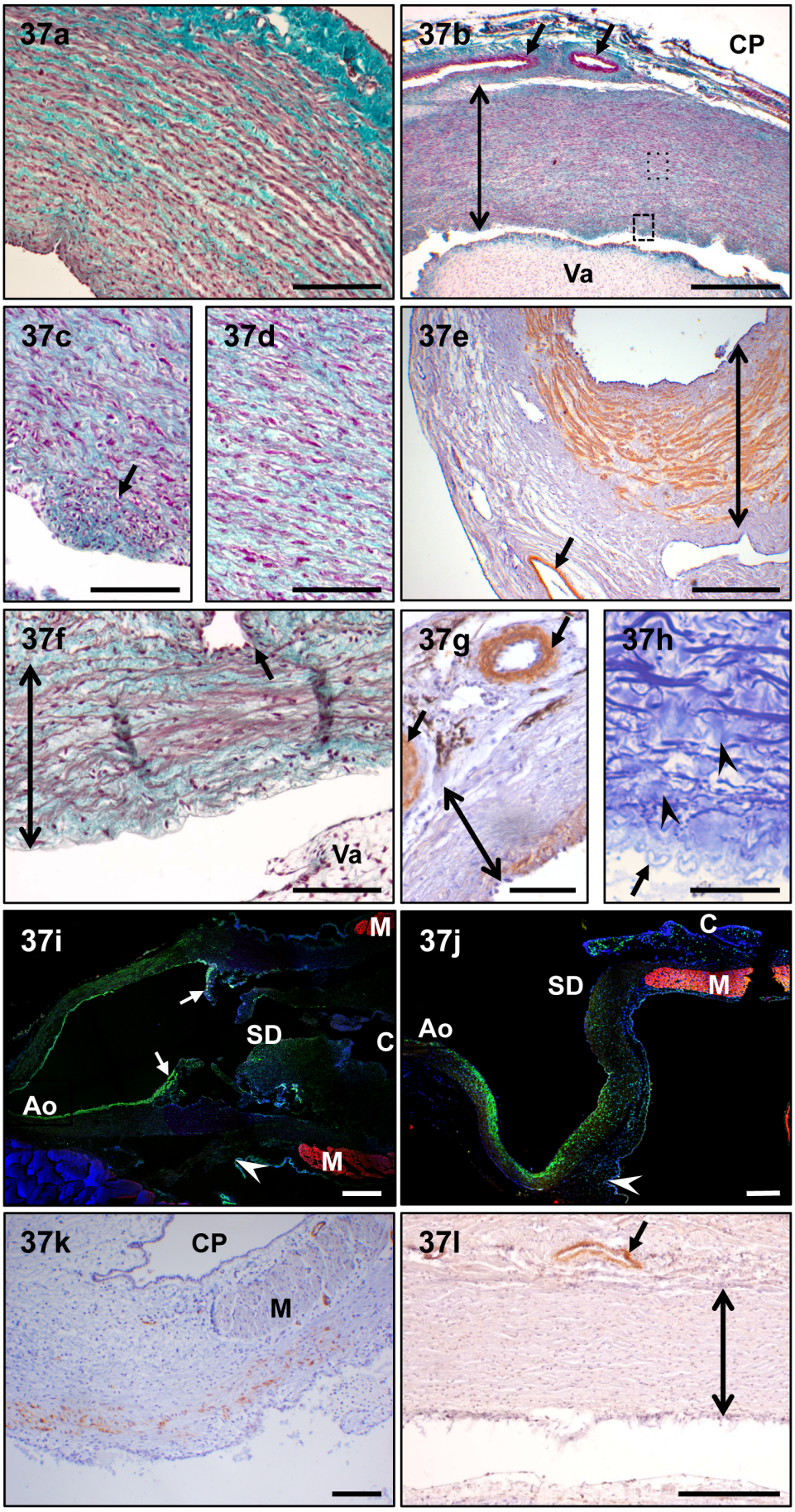

Publicaciones y Divulgación Científica
UNIVERSIDAD DE MÁLAGA

5.1. La mayor parte de la musculatura se encuentra en la zona de transición entre el segmento distal y la aorta ventral. Esto ocurre en cinco de las especies estudiadas (15,2% del total), tres de ellas, *L. circularis, R. clavata, R. asterias*, pertenecientes a los rajiformes, otras dos, *T. marmorata* y *T. nobiliana*, a los torpediniformes.

5.1.1. En los tres rajifomes (9,1% del total), la musculatura lisa se restringe a la zona de transición entre la aorta ventral y el segmento distal. Tras sobrepasar esta zona en dirección proximal, el anticuerpo anti-α-actina no marca musculatura lisa en la capa media (Fig. 37i), a excepción de *L. circularis* en la que hay células musculares lisas en los senos de las válvulas de la hilera distal.

5.1.2. En los dos torpediniformes (6,1% del total), la musculatura lisa de la media se organiza de la misma forma que la de la aorta ventral, es decir, las células musculares lisas se encuentran en la zona más cercana a la luz a modo de capas concéntricas (Fig. 37j). En la zona proximal del segmento distal hay algunas células musculares lisas. Estas células se encuentran dispersas por la pared de la media y se orientan longitudinal y circunferencialmente.

5.2. La escasa musculatura lisa se encuentra dispersa por toda la media (Fig. 37k). Esto ocurre en *C. fabricii* (3,0% del total).

En dos de las especies estudiadas, *P. violacea* y *U. halleri*, es decir, en el 6,1% del total, en la media no aparece reactividad frente al anticuerpo anti-α-actina, incluso en la zona de transición entre la aorta ventral y el segmento distal del tracto de salida (Fig. 37l).

En 26 (78,8%) de las 33 especies la pared luminal es lisa. Las siete (21,2%) especies restantes tienen el lumen parcialmente ocupado por crestas parietales longitudinales o trabeculadas: *L. circularis, L. naevus, R. asterias, R. clavata, M. californica, P. violacea* y *U. halleri*. De forma más detallada cabe decir lo siguiente:

Publicaciones y Divulgación Científica
UMA UNIVERSIDAD DE MÁLAGA

1. Las dos especies del género *Leucoraja* poseen unas crestas trabeculadas. Las trabéculas están formadas por paquetes de musculatura lisa orientados de forma longitudinal (Fig. 38a).
2. En dos de las especies del género *Raja* únicamente aparecen dos crestas alargadas o en forma de dedo en la zona de transición entre la aorta y el segmento distal (Figs. 37g, 38b). La musculatura lisa se sitúa por toda la superficie de la cresta.
3. En las tres especies de miliobatiformes, hay crestas longitudinales de musculatura lisa. En *P. violacea* y *U. halleri* se encuentran en la zona entre la aorta y el segmento distal. Las crestas de *P. violacea* son aplanadas (Fig. 38c), mientras que *U. halleri* tiene crestas tanto aplanadas como en forma de dedo (Fig. 38d). En ambas especies la musculatura lisa de las crestas se orienta concéntricamente. En la especie *M. californica* las crestas son de mayor tamaño que en las otras dos especies, están ramificadas y llegan hasta los senos de las válvulas de la hilera distal (Fig. 38e). En todas las especies de miliobatiformes las crestas se extienden distalmente y recorren incluso la aorta ventral.

En las crestas que se proyectan hacia la luz del segmento distal, las células musculares lisas se encuentran rodeadas por algunas fibras elásticas (Figs. 38f, g) y de colágeno de los tipos I y III (Fig. 38h). Sin embargo, la mayoría de la elastina y del colágeno se acumulan en la base de dichas crestas (Figs. 38g, h).

La elastina es muy abundante en todas las especies estudiadas. En 15 (45,5%) de las 33 especies, las fibras elásticas de la media se sitúan entre las capas de musculatura lisa y se orientan a modo de láminas concéntricas más o menos ordenadas (Fig. 39a). Las 18 (54,5%) especies restantes siguen los seis patrones diferentes que se explican a continuación:

1. Las fibras elásticas se orientan tanto de forma concéntrica como longitudinal a lo largo de toda la capa media (Fig. 39b). Este patrón se da en siete

Publicaciones y Divulgación Científica
UNIVERSIDAD DE MÁLAGA

(21,2%) especies, concretamente en *H. perlo, H. griseus, D. licha, L. naevus, L. circularis, R. asterias* y *U. halleri*.

2. La elastina se dispone de forma longitudinal en la zona más cercana a la luz y de forma circunferencial en la zona más alejada de ella (Fig. 39c). Esto ocurre en las seis (18,2%) especies siguientes: *P. glauca, P. triseriata, H. affinis, T. nobiliana* y *T. marmorata*.
3. La elastina se organiza en forma de red (Fig. 39d). Este patrón se observa en tres (9,1%) especies que son *C. cryptacanthus, C. crepidater* y *S. zygaena*.
4. Las fibras elásticas se orientan tanto longitudinal como circunferencialmente en la zona más cercana a la luz (Figs. 39e, f) y, por encima de esta zona, se alternan capas de fibras elásticas longitudinales y concéntricas (Figs. 39e, g). Este patrón aparece en la especie *I. oxyrinchus*, lo cual representa el 3,0% del total de 33 especies.

Figura 38. Crestas luminales. Secciones histológicas del segmento distal.
38a: Sección transversal de *L. naevus* inmunoteñida con anti-α-actina y contrastada con hematoxilina. La musculatura lisa de las crestas se encuentra en la zona más cercana a la luz formando paquetes. Barra: 200 µm.
38b: Sección frontal de *R. clavata* inmunoteñida con anti-α-actina y contrastada con hematoxilina. En las especies del género *Raja* hay dos crestas alargadas en la zona de transición entre la aorta y el segmento distal. Estas crestas están compuestas principalmente por musculatura lisa. Barra: 200 µm.
38c: Sección transversal de *P. violacea* inmunoteñida con anti-α-actina y contrastada con hematoxilina. Las crestas de esta especie son aplanadas. Estas crestas constan de células musculares lisas orientadas circunferencialmente. Barra: 200 µm.
38d: Sección transversal de *U. halleri*. Tricrómico de Masson-Goldner. En esta especie hay tanto crestas aplanadas como en forma de dedo. Estas crestas están compuestas por células musculares lisas orientadas circunferencialmente. Barra: 200 µm.
38e: Sección sagital de *M. californica*. Tricrómico de Masson-Goldner. Las crestas tienen forma de dedo e incluso se llegan a ramificar. Estas crestas se componen de células musculares lisas orientadas circunferencialmente. Barra: 200 µm.
38f: Sección transversal de *P. violacea*. Resorcina-fucsina. En las crestas, aplanadas, las escasas fibras elásticas existentes se disponen entre los paquetes musculares (recuadro). Barra: 200 µm, 50 µm (recuadro).
38g: Sección sagital de *M. californica*. Resorcina-fucsina. Los paquetes musculares localizados en la base de las crestas aparecen rodeados por algunas fibras elásticas. Barra: 200 µm.
38h: Sección frontal de *R. clavata*. Picrosirio con microscopía de polarización. El colágeno predominante es el de tipo I, que se localiza en la zona periférica de la cresta y rodeando los paquetes de musculatura lisa. El colágeno tipo III se dispone en la zona interna de la cresta. Barra: 200 µm.

Publicaciones y Divulgación Científica
UNIVERSIDAD DE MÁLAGA

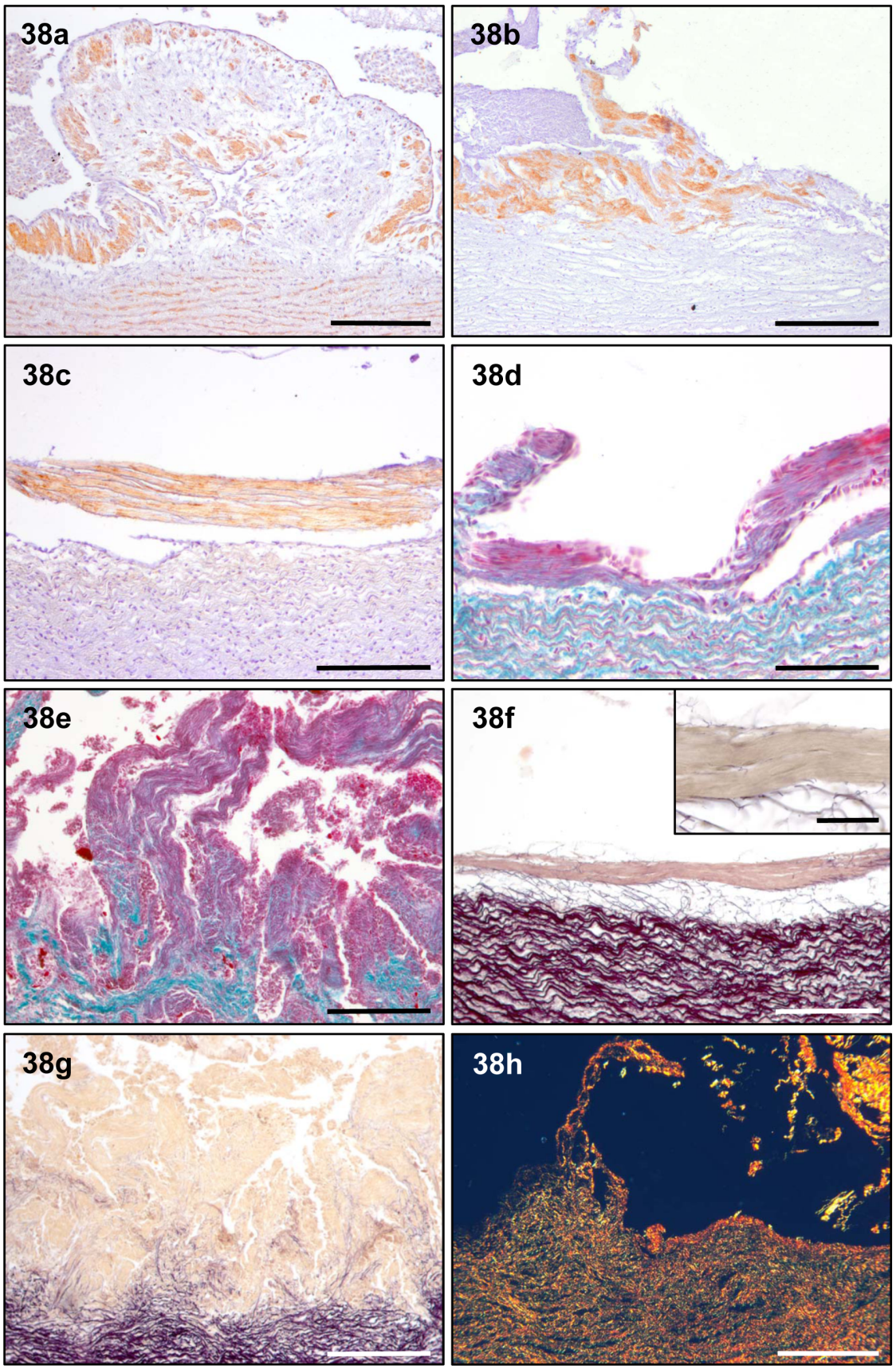

Publicaciones y Divulgación Científica
UNIVERSIDAD DE MÁLAGA

5. Las fibras elásticas se encuentran a modo de láminas que se orientan circunferencialmente en las zonas más cercana y más alejada de la luz (Figs. 39h, i), mientras que en la zona central de la media, las fibras elásticas se encuentran orientadas de forma longitudinal (Fig. 39h). Esta disposición sólo se ha presentado en una (3,0%) especie: *M. californica.*
6. Las fibras elásticas rodean paquetes de musculatura lisa que están dispersos por la capa media (Fig. 39j). Este patrón se ha encontrado en la especie *O. centrina* (3,0%).

Además de la musculatura lisa y de las fibras elásticas, en la media hay fibras de colágeno tipo I y, en menor cantidad, fibras de colágeno tipo III. Desde el punto de vista arquitectónico, se distinguen dos patrones de organización principales.

Figura 39. Fibras elásticas. Secciones histológicas del segmento distal. Resorcina-fucsina.
39a: Sección transversal de *M. punctulatus*. Las fibras elásticas conforman láminas concéntricas. Barra: 100 µm.
39b: Sección sagital de *L. circularis*. La elastina está orientada tanto concéntrica como longitudinalmente en todo el espesor de la capa media. Barra: 200 µm.
39c: Sección sagital de *T. marmorata*. Las fibras elásticas se disponen longitudinalmente en la zona cercana a la luz y circunferencialmente en la zona más alejada. Barra: 100 µm.
39d: Sección sagital de *S. zygaena*. La elastina forma una red por toda la capa media. Barra: 200 µm.
39e: Sección sagital del segmento distal de *I. oxyrinchus*. En esta especie se aprecian fibras elásticas tanto longitudinales como circunferenciales. La zona que aparece en el recuadro con línea continua se muestra ampliada en la figura 39f. La zona que aparece en el recuadro con línea discontinua se amplía en la figura 39g. Barra: 500 µm.
39f: Ampliación de la zona delimitada por el recuadro con línea continua de la figura 39e. En la zona más cercana a la luz las fibras se orientan tanto longitudinal como circunferencialmente. Barra: 100 µm.
39g: Ampliación de la zona delimitada por el recuadro con línea discontinua de la figura 39e. En la zona más alejada de la luz, se alternan capas de fibras elásticas longitudinales y circunferenciales. Barra: 100 µm.
39h: Sección sagital de *M. californica*. Las fibras elásticas se disponen circunferencialmente en las zonas más cercana y más lejana con respecto a la luz; entre ambas, dichas fibras se encuentran orientadas de forma longitudinal. La zona que aparece en el recuadro se muestra ampliada en la figura 39i. Barra: 200 µm.
39i: Ampliación de la zona delimitada por el recuadro con línea continua de la figura 39h. En la parte superior e inferior de la imagen se aprecia, respectivamente, la orientación longitudinal y circunferencial de las fibras elásticas. Barra: 50 µm.
39j: Sección transversal de *O. centrina*. Las fibras elásticas se encuentran rodeando los paquetes de musculatura lisa. Barra: 200 µm.

Publicaciones y Divulgación Científica
UMA UNIVERSIDAD DE MÁLAGA

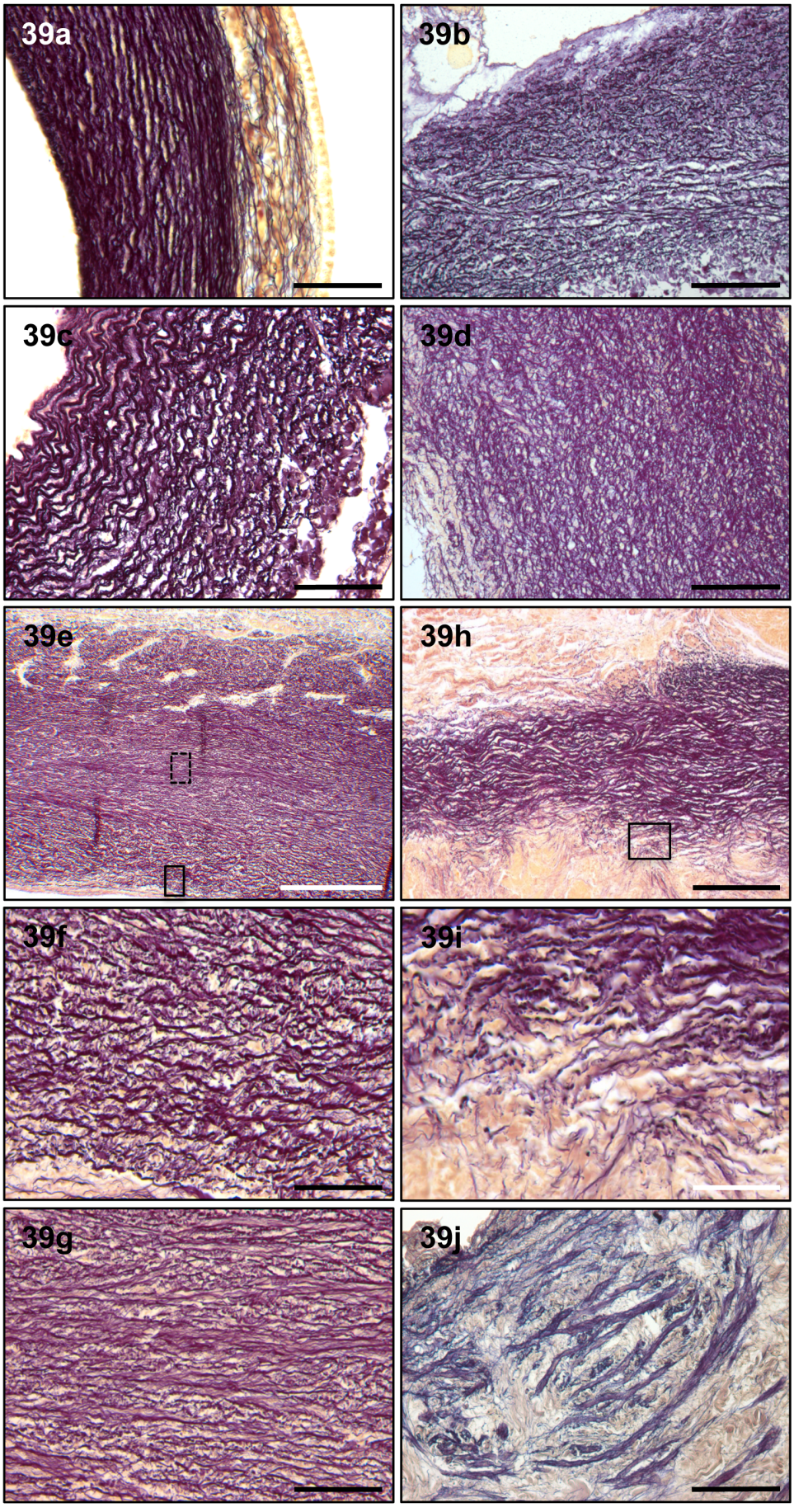

Publicaciones y Divulgación Científica
UNIVERSIDAD DE MÁLAGA

El primero se corresponde con el de *G. atlanticus* y se presenta en un total de 13 (39,4%) de las 33 especies estudiadas. Este patrón se caracteriza porque el colágeno se dispone circunferencialmente formando capas concéntricas (Fig. 40a). Esta organización se da en las especies de las familias Centrophoridae, Scyliorhinidae y Triakidae y también en *C. cryptacanthus, R. atlantica, L. naevus* y *M. californica*. El segundo patrón de organización consiste en una red de colágeno (Fig. 40b). Este patrón se presenta en 18 (54,5%) especies, concretamente en las presentes especies de los órdenes Chimaeriformes, excepto *R. atlantica,* Hexanchiformes, Torpediniformes y Myliobatiformes, exceptuando *M. californica*, en las de las familias Etmopteridae y Rajidae, excepto en *L. naevus*, y en *C. crepidater, I. oxyrinchus, P. glauca* y *S. zygaena*. Las dos especies estudiadas restantes no siguen ninguno de estos dos patrones. En *P. triseriata* (3,0% del total), el colágeno más cercano a la luz se encuentra formando capas concéntricas y el más alejado se presenta en forma de red (Fig. 40c). En *O. centrina* (3,0% del total), las fibras de colágeno se encuentran rodeando las células musculares lisas (Fig. 40d).

En 22 (66,7%) especies, la musculatura lisa se imbrica con el miocardio del cono. En tal caso, el miocardio conal distal recubre, en mayor o menor extensión longitudinal, la musculatura lisa proximal del segmento distal del tracto de salida cardiaco. Las células musculares lisas alcanzan el fondo de los senos de la hilera distal de válvulas conales en 13 (39,4%) de las de 33 especies, concretamente en *C. monstrosa, C. cryptacanthus, C. crepidater, P. glauca*, *G. atlanticus, G. melastomus, S. zygaena, C. fabricii, H. perlo, L. naevus, L. circularis, P. triseriata* y *M. californica*. En otras ocho (24,2%) especies, la musculatura lisa sobrepasa los senos de la hilera distal, dichas especies son *O. centrina, E. spinax, D. licha, R. atlantica, S. canicula, G. galeus, M. mustelus* y *M. punctulatus*). En la especie (3,0%) restante, *C. uyato*, la musculatura lisa llega al fondo de los senos de las válvulas de la hilera distal por su zona dorsal, mientras que ventralmente la musculatura sobrepasa este límite.

En nueve (27,3%) especies, el resultado de las técnicas inmunohistoquímicas con los marcadores disponibles no ha permitido asegurar que exista una imbricación

Publicaciones y Divulgación Científica
UMA UNIVERSIDAD DE MÁLAGA



Figura 40. Fibras de colágeno. Secciones histológicas del segmento distal. Picrosirio con microscopía de polarización.
40a: Sección transversal de *G. galeus*. Las fibras de colágeno forman capas concéntricas. Barra: 200 µm.
40b: Sección sagital de *S. zygaena*. El colágeno se dispone a modo de red por toda la capa media. Barra: 200 µm.
40c: Sección sagital de *P. triseriata*. En esta especie las fibras de colágeno constituyen una red en la zona más alejada de la luz. En la zona próxima a la luz, el colágeno forma capas concéntricas. Barra: 200 µm.
40d: Sección transversal de *O. centrina*. El colágeno rodea a las células musculares lisas. Barra: 200 µm.

entre la musculatura lisa y el miocardio conal. Dichas especies son *H. griseus*, *C. granulosus*, *I. oxyrinchus*, *R. asterias*, *R. clavata*, *P. violacea*, *U. halleri*, *T. marmorata* y *T. nobiliana*. En el resto de las especies de condrictios estudiadas y también en el pez cebra, la presencia de fibras elásticas coincide, al menos en un tramo, con la de células que poseen un claro fenotipo de musculatura lisa. Por ello, en las nueve especies citadas, el resultado obtenido a base de la aplicación de tinciones histoquímicas para las fibras elásticas hace sospechar que pudiera haber células musculares lisas intercaladas entre dichas fibras.

Publicaciones y Divulgación Científica
UNIVERSIDAD DE MÁLAGA

Sólo en dos (6,1%) especies, *H. affinis* y *H. raleighana*, el material no permitió su estudio para llegar a un resultado concluyente sobre esta cuestión.

El endocardio

En todas las especies estudiadas, bajo la capa media hay un endocardio de células planas.

Resultados de la incubación con DAF-2DA

La incubación con DAF-2DA se llevó a cabo en un ejemplar de *L. naevus*, en otro de *E. spinax* y en un tercero de *C. monstrosa*. Al igual que en *G. atlanticus*, se apreció fluorescencia en la aorta ventral y en el segmento distal del tracto de salida cardiaco.

Figura 41. Secciones histológicas del tracto de salida cardiaco. Microscopía confocal.
41a: Sección sagital un ejemplar de *L. naevus* incubado con DAF-2DA e inmunoteñido con el anticuerpo anti-α-actina-Cy3. DAF-2DA, verde; α-actina, rojo; DAPI, azul. La fluorescencia debida al DAF-2DA se presenta como láminas concéntricas distribuidas por todo el espesor de la capa media del segmento distal (SD). Las células musculares lisas no sobrepasan la hilera valvular distal (asterisco). CP, cavidad pericárdica; M, miocardio. Barra: 500 µm.
41b: Sección sagital de un ejemplar de *L. naevus* incubado con DAF-2DA e inmunoteñido con el anticuerpo anti-α-actina-Cy3. DAF-2DA, verde; α-actina, rojo; DAPI, azul. Las capas de células musculares lisas se alternan con las láminas marcadas con DAF-2DA. Barra: 100 µm.
41c: Sección sagital de un ejemplar de *E. spinax* incubado con DAF-2DA e inmunoteñido con el anticuerpo anti-α-actina-Cy3. DAF-2DA, verde; α-actina, rojo; DAPI, azul. El DAF-2DA produce reactividad intensa en la media de la aorta ventral (Ao) y moderada en la capa media del segmento distal (SD). Las cabezas de flecha marcan el límite anterior de la cavidad pericárdica. La zona que aparece en el recuadro se muestra ampliada en la figura 41d. C, cono; CP, cavidad pericárdica; M, miocardio. Barra: 500 µm.
41d: Ampliación de la zona delimitada por el recuadro de la figura 41c. DAF-2DA, verde; α-actina, rojo; DAPI, azul. La señal del DAF-2DA sobrepasa la hilera valvular distal. La musculatura lisa llega hasta el fondo de los senos de la hilera distal. La cabeza de flecha marca el límite anterior de la cavidad pericárdica. C, cono; CP, cavidad pericárdica; M, miocardio; SD, segmento distal. Barra: 500 µm.
41e: Sección sagital de un ejemplar de *E. spinax* incubado con DAF-2DA e inmunoteñido con el anticuerpo anti-α-actina-Cy3. DAF-2DA, verde; α-actina, rojo; DAPI, azul. La reactividad frente al DAF-2DA se manifiesta en forma de una red en la cual se encuentran inmersas las células musculares lisas. Barra: 100 µm.
41f: Sección sagital de un ejemplar de *C. monstrosa* incubado con DAF-2DA. La señal del DAF-2DA sobrepasa el segmento distal y va perdiendo intensidad en sentido proximal. C, cono; CP, cavidad pericárdica; M, miocardio; SD, segmento distal. Barra: 500 µm.

Publicaciones y Divulgación Científica
UMA UNIVERSIDAD DE MÁLAGA

En *L. naevus*, la fluorescencia debida al DAF-2DA se manifiesta a modo de láminas concéntricas por toda la media del segmento distal (Fig. 41a). A base de inmunofluorescencia con anti-α-actina-Cy3 para marcar la musculatura lisa y la posterior utilización de microscopía confocal se ha constatado que dicha musculatura no colocaliza con la marca del DAF-2DA (Fig. 41b). Las células musculares lisas se sitúan entre las láminas DAF-2DA-positivas. En la frontera entre el segmento distal y el cono se aprecia una zona de solapamiento entre la región reactiva al DAF-2DA y el miocardio conal (Fig. 41a). La señal del DAF-2DA sobrepasa la de

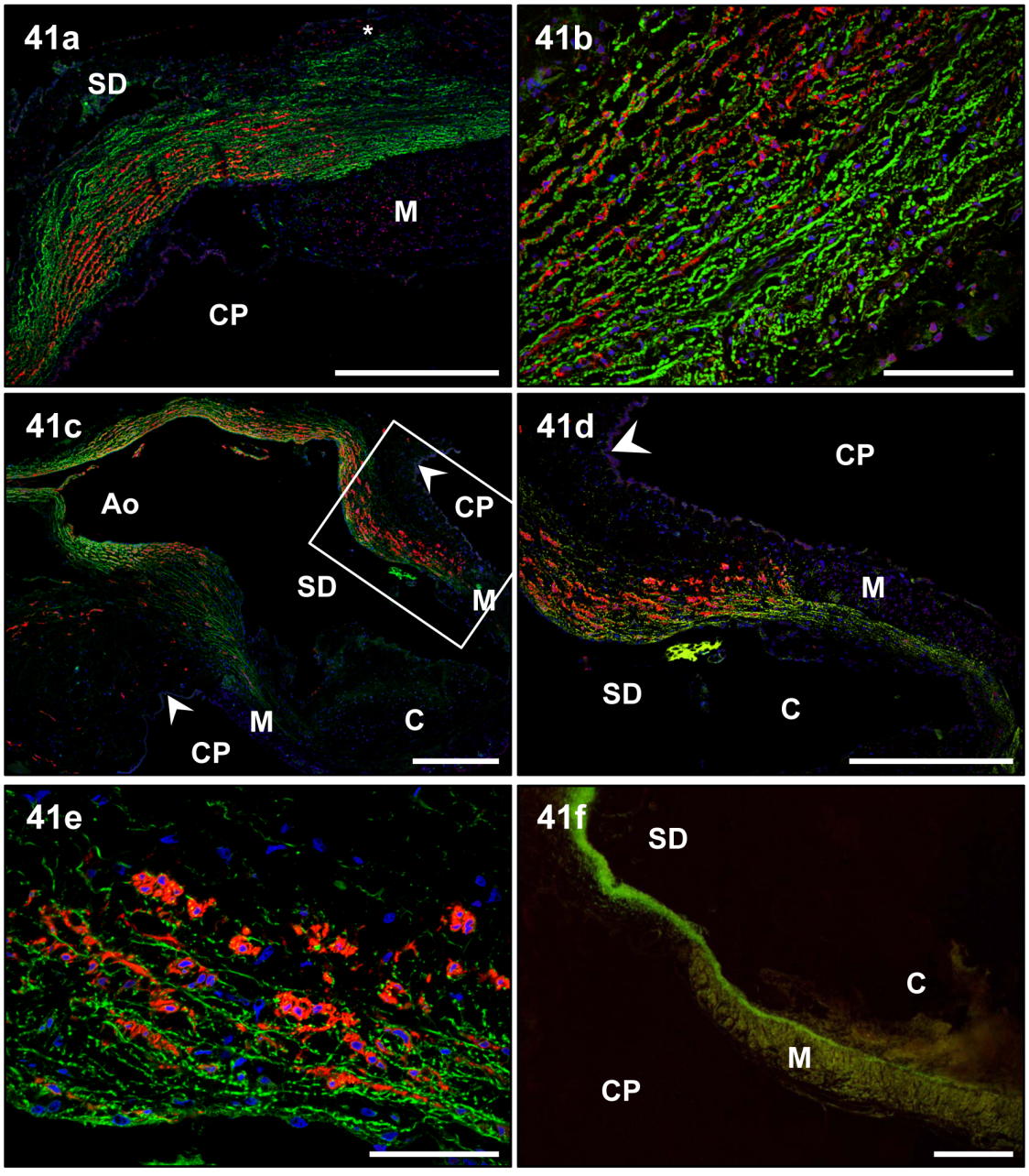

Publicaciones y Divulgación Científica
UMA UNIVERSIDAD DE MÁLAGA

la musculatura lisa en dirección proximal: la musculatura lisa llega hasta el fondo de los senos de la hilera valvular distal, mientras que la fluorescencia del DAF-2DA alcanza el fondo de los senos de la cuarta y última hilera de válvulas conales en sentido proximal.

En el ejemplar de *E. spinax*, la reactividad frente al DAF-2DA se manifiesta en forma reticular (Figs. 41c-e). Las células musculares lisas se encuentran inmersas en dicha red DAF-2DA-positiva (Fig. 41e). La musculatura lisa llega hasta el fondo de los senos de la hilera valvular distal, mientras que la señal del DAF-2DA sobrepasa dicha hilera distal (Figs. 41c, d), alcanzando, en sentido proximal, el fondo de los senos de la tercera de las cuatro hileras de válvulas conales que hay en la especie en cuestión.

En *C. monstrosa*, la fluorescencia debida al DAF-2DA se presenta a modo de láminas dispuestas de forma concéntrica por toda la pared del segmento distal (Fig. 41f). En esta especie, el marcaje con el anticuerpo anti-α-actina-Cy3 ha dado un resultado negativo. Sin embargo, mediante secciones histológicas teñidas con tricrómico de Masson-Goldner y secciones semifinas, se ha podido constatar la existencia de escasas células musculares lisas, distribuidas en la pared del segmento distal (Figs. 37g, h), aunque sólo alcanzan el fondo de los senos de la hilera distal.

Publicaciones y Divulgación Científica
UNIVERSIDAD DE MÁLAGA

Discusión

Publicaciones y
Divulgación Científica
UNIVERSIDAD DE MÁLAGA

UNIVERSIDAD DE MÁLAGA
Publicaciones y Divulgación Científica

Según consta en la bibliografía, los condrictios (p.ej., Gegenbauer, 1866, 1891, 1901; Kisch, 1930; Parsons, 1930; Satchell y Jones, 1967; Santer, 1985; Zummo y Farina, 1989; Sans-Coma et al., 1995), los celacantiformes (Anthony et al., 1965; Millot et al., 1978), los dipnoos (Lankester, 1879; Boas, 1880a; Robertson, 1913), los polipteriformes (Boas, 1880a; Parsons, 1930), los acipenseriformes (Parsons, 1930; Icardo et al., 2002a, b) y los lepisosteiformes (Müller, 1844; Stöhr, 1877; Boas, 1880a; Gegenbauer, 1891, 1901; Parsons, 1930) poseen el tracto de salida cardiaco formado por un cono arterioso de naturaleza miocárdica. Asimismo, consta que, en los teleósteos, el tracto de salida consiste en un bulbo arterioso, un componente no miocárdico que se desarrolla enormemente en concomitancia con una notable reducción e incluso ausencia del cono arterioso, como sucede en muchas especies de este grupo (Smith, 1918; Santer, 1985; Satchell, 1991; Farrell y Jones, 1992). No obstante, en otros actinopterigios que ocupan posiciones filogenéticas relativamente basales, como los amiiformes, y en algunos teleósteos del grupo de los elopiformes, en el tracto de salida coexisten un cono miocárdico y un bulbo no miocárdico (Stannius, 1846; Boas, 1880b; Senior, 1907a, b, c; Parsons, 1930; Satchell, 1991). A raíz de todas estas descripciones, se ha admitido durante años que, en los actinopterigios, el cono arterioso ha debido sufrir una progresiva reducción hasta quedar vestigial e incluso desaparecer en la mayoría de los grupos de teleósteos (Smith, 1918). Del mismo modo, durante décadas, se ha asumido que la parte anterior del corazón primitivo de los vertebrados gnatostomados es el denominado cono arterioso que, al igual que el resto de las cámaras cardiacas, es de naturaleza miocárdica (Gegenbauer, 1866, 1891, 1901; Stöhr, 1877; Kisch, 1930; Parsons, 1930; Santer, 1985; Zummo y Farina, 1989).

En los últimos años son muy numerosas las investigaciones realizadas sobre la estructura, la morfogénesis y diversos factores implicados en el desarrollo del tracto de salida cardiaco, la mayoría de ellas centradas en aves y mamíferos. Los resultados de estos trabajos y las discordancias entre las descripciones clásicas mencionadas anteriormente han contribuido a que, en tiempos recientes, se hayan abordado

Publicaciones y Divulgación Científica
UMA UNIVERSIDAD DE MÁLAGA

nuevos estudios sobre la naturaleza y el origen del polo arterioso del corazón en los vertebrados gnatostomados que se designan comúnmente como peces.

En este ámbito, cabe destacar el trabajo de Schib et al. (2002) quienes pusieron en evidencia por primera vez la existencia del cono arterioso en un teleósteo, concretamente en la dorada, rebatiendo así la idea clásica de que el cono ha llegado a desaparecer en este grupo de actinopterigios. Más adelante, Icardo (2006) estudió una serie más amplia de especies de teleósteos y en todas ellas identificó el cono arterioso. En investigaciones recientes, se ha puesto de manifiesto la coexistencia de un cono arterioso y un bulbo arterioso en los amiiformes (Grimes et al., 2010), los polipteriformes (Grimes et al., 2010; Sans-Coma et al., 2013) y los lepisosteiformes (Grimes et al., 2010).

Por su parte, Icardo et al. (2002b) comprobaron que, en el esturión, una especie perteneciente a los acipenseriformes, que es un grupo de posición filogenéticamente basal entre los actinopterigios, el cono arterioso y la aorta ventral están conectados por un segmento tubular no miocárdico, intrapericárdico, que muestra una estructura arterial, pero que se diferencia histológicamente de la aorta ventral. Además, este segmento está cubierto por epicardio y atravesado por arterias coronarias. Guerrero et al. (2004) estudiaron la formación de este segmento en embriones y alevines de esturión, concluyendo que es homólogo al bulbo arterioso de los teleósteos.

En conclusión, por cuanto se refiere a los actinopterigios, los estudios realizados en la última década han supuesto cambios importantes en la concepción de cómo está estructurado su tracto de salida cardiaco. Además, los hallazgos han suscitado nuevos interrogantes, como el planteado por Guerrero et al. (2004) acerca de la posible existencia de un bulbo arterioso en los elasmobranquios.

En el presente trabajo se ha estudiado el tracto de salida cardiaco de una amplia serie de especies de peces cartilaginosos. Los resultados obtenidos demuestran que el tracto de salida de los condrictios no consiste exclusivamente en un cono arterioso que conecta el ventrículo con la aorta ventral (Gegenbauer, 1866, 1891, 1901; Stöhr, 1877; Kisch, 1930; Parsons, 1930; Santer, 1985; Sans-Coma et al.,

Publicaciones y Divulgación Científica
UMA UNIVERSIDAD DE MÁLAGA

1995), como se ha estado asumiendo hasta la actualidad. En realidad, el tracto de salida del corazón de los elasmobranquios y los holocéfalos es similar al del esturión; también incluye un segmento tubular no miocárdico, hasta ahora denominado en el texto el segmento distal, que se localiza entre el cono arterioso y la aorta ventral. Este hallazgo por sí mismo ya sugiere que el segmento distal de los condrictios y el bulbo arterioso del esturión son homólogos. Además, una serie de observaciones embriológicas proporcionan un apoyo adicional a esta hipótesis. En la especie elegida inicialmente como modelo para los estudios anatómico-morfológicos y embriológicos, el galeomorfo *G. atlanticus*, se ha comprobado que embriones incubados con el compuesto 4,5 diaminofluoresceína-2 diacetato (DAF-2DA) muestran fluorescencia en el segmento distal en desarrollo (Durán et al., 2008), al igual que sucede con el bulbo arterioso del pez cebra, el cual es positivo frente al mismo compuesto desde las 48 horas post-fertilización (hpf) hasta el final del desarrollo cardiaco (Grimes et al., 2006). El DAF-2DA es un indicador fluorescente del óxido nítrico que se ha propuesto como marcador temprano de la musculatura lisa (Grimes et al., 2006). Cabe concluir, pues, a partir de los resultados embriológicos, que *G. atlanticus* posee, en el polo arterioso del corazón, un bulbo que es homólogo al bulbo arterioso de los teleósteos.

Aspectos morfológicos del tracto de salida en *G. atlanticus*

En los ejemplares adultos de *G. atlanticus* se ha constatado que el tracto de salida cardiaco presenta dos segmentos, proximal y distal. El segmento proximal es el cono arterioso, cuya pared está compuesta de miocardio y provista internamente de válvulas. El segmento distal, que conecta el cono con la aorta ventral, carece de miocardio y constituye el bulbo arterioso. Desde el punto de vista histológico, el bulbo se asemeja a la aorta ventral, aunque hay una serie de diferencias entre ambos. La pared del bulbo es más gruesa que la de la aorta ventral, está recorrida por troncos coronarios y tapizada por epicardio. La disposición de los elementos histológicos es asimismo diferente, de manera que no existe una discontinuidad

Publicaciones y Divulgación Científica
UNIVERSIDAD DE MÁLAGA

estructural patente entre el bulbo arterioso y la aorta ventral, sino más bien una transición histológica gradual entre ellos (Durán et al., 2008). Por lo tanto, el bulbo arterioso no constituye una extensión posterior e intrapericárdica de la aorta ventral, como ha sido considerado por otros autores en el pasado (Boas, 1901).

Como es sabido, en los condrictios el cono arterioso está provisto internamente de válvulas, que se disponen formando hileras transversales. En *G. atlanticus* existen dos hileras, una distal y la otra proximal. La distal consta de tres válvulas, de posición dorsal, dextro-ventral y sinistro-ventral, respectivamente. La hilera proximal también tiene tres válvulas, aunque en algunos individuos aparece una cuarta válvula, de posición dextro-dorsal y de menor tamaño que las restantes. En *Pristiurus melastomus* (=*Galeus melastomus*) y *S. canicula*, pertenecientes a la familia Scyliorhidae al igual que *G. atlanticus*, el cono arterioso también posee dos hileras valvulares. La distal consta de tres válvulas en ambas especies y la proximal, en cambio, presenta tres válvulas en *G. melastomus* (Parsons, 1930) y cuatro en *S. canicula* (Sans-Coma et al., 1995). En esta última especie, la cuarta válvula es más pequeña que las restantes y siempre se intercala entre la válvula izquierda y la derecha. En *G. atlanticus* las válvulas de la hilera distal son de mayor tamaño que las de la hilera proximal. Esta circunstancia se ha descrito en la mayor parte de los elasmobranquios (p.ej., O'Donoghue y Abbott, 1928; Sans-Coma et al., 1995), con la excepción de *P. japonicus* y *D. sinensis*, en los que las válvulas de mayor tamaño son las de la hilera proximal (Garman, 1913).

Tal y como indican Sans-Coma et al. (1995), cada válvula consta de una valva y un seno, siendo la valva el componente móvil. Histológicamente, las valvas de *G. atlanticus* son similares a las de *S. canicula*. En ambos casos, presentan tres capas, la fibrosa externa, la esponjosa y la fibrosa interna. En las valvas de la hilera distal de ambas especies, el componente mayoritario de las capas fibrosas es el colágeno, que está acompañado de fibras elásticas, ambos orientados concéntricamente. En el presente estudio, se ha constatado que, en *G. atlanticus*, ambas fibrosas poseen, además, ácido hialurónico, condroitín sulfato y dermatán sulfato. En dicha especie,

Publicaciones y Divulgación Científica
UNIVERSIDAD DE MÁLAGA

la estructura de la esponjosa es semejante a la de *S. canicula*. En la pintarroja, las valvas de la hilera proximal no difieren estructuralmente de las de la hilera distal (Sans-Coma et al., 1995). Por su parte, en *G. atlanticus* se ha apreciado una menor cantidad de colágeno y de elastina en las válvulas de la hilera proximal que la existente en la hilera distal.

En la pintarroja, la pared de los senos proximales está formada por tejido conal. En cambio, la de los senos de las válvulas distales en su porción anterior es de naturaleza aórtica y en su porción posterior se compone de una capa de tejido aórtico rodeada externamente de tejido conal (Sans-Coma et al., 1995). En *G. atlanticus* se ha observado que las porciones anterior y posterior de la pared de los senos de las válvulas distales difieren estructuralmente de modo semejante a lo descrito para *S. canicula*. En el caso concreto de *G. atlanticus*, se ha constatado aquí que la pared de la porción anterior de los senos de las válvulas distales es, en realidad, como la del bulbo arterioso, mientras que la de la región posterior es de naturaleza miocárdica.

Sobre la anatomía de las arterias coronarias de los elasmobranquios, en la bibliografía se han descrito dos patrones de distribución principales. Uno es el patrón coronario denominado lateral, caracterizado por la existencia de dos troncos coronarios, izquierdo y derecho, procedentes generalmente de arterias hipobranquiales laterales y que se presenta en los escualiformes, en los hexanquiformes (De Andrés et al., 1992; Muñoz-Chápuli et al., 1994a) y en los escuatiniformes (De Andrés et al., 1998). El otro es el patrón denominado dorso-ventral, definido durante años como el típico patrón de los elasmobranquios (Grant y Regnier, 1926; Robb, 1965), y que, según la bibliografía, es propio de los lamniformes y los carcarriniformes, exceptuando entre estos últimos las especies *S. canicula* y *G. melastomus* que muestran el patrón lateral (De Andrés et al., 1992). Si bien en los carcarriniformes existen dos troncos coronarios principales, dorsal y ventral, procedentes de sendas arterias hipobranquiales medias, en *S. canicula* y *G. melastomus*, en cambio, se ha referido la presencia de una arteria hipobranquial

Publicaciones y Divulgación Científica
UMA UNIVERSIDAD DE MÁLAGA

medioventral que se bifurca en dos troncos coronarios lateroventrales (De Andrés et al., 1992; Muñoz-Chápuli et al., 1994a). En el presente trabajo, en el que se han identificado dos segmentos -bulbo y cono- en el tracto de salida cardiaco, se ha constatado que, en *G. atlanticus*, el patrón de distribución de las arterias coronarias es básicamente de tipo dorso-ventral, lo que difiere de lo descrito previamente para la familia Scyliorhinidae. En dicha especie, a partir de una arteria hipobranquial medioventral se origina un tronco coronario ventral que, en el curso de su trayecto a lo largo del bulbo arterioso, se escinde en dos ramas lateroventrales. Cabe indicar, además, que se ha detectado una variabilidad intraespecífica en la distribución de las ramas principales de las arterias coronarias.

Disposición anatómica del tracto de salida cardiaco en los Condrictios

Los datos que figuran en la tabla 4 indican que el origen anatómico del tracto de salida cardiaco a partir del ventrículo varía según las especies. Estas diferencias no parecen estar correlacionadas con variables tales como el tamaño que alcanzan los adultos de cada especie o su modo de vida, incluyendo sus costumbres, los lugares en los que habitan y su forma de alimentarse. En cambio, sí resulta patente que existe un elevado grado de coincidencia en lo que se refiere al citado origen anatómico del tracto de salida, más concretamente del cono arterioso, y la posición taxonómico-filogenética de las especies. En este sentido y para interpretar correctamente los datos obtenidos, conviene compendiar los puntos de vista más ampliamente aceptados en la actualidad acerca de las relaciones de afinidad y de parentesco entre los diversos grandes grupos de condrictios vivientes.

Los datos más recientes sobre la filogenia de los Holocéfalos (Inoué et al., 2010) indican que se trata de un grupo monofilético, que, a su vez, es el grupo hermano de los Elasmobranquios. Según estos mismos autores, dentro de la historia evolutiva de los Holocéfalos, la familia Callorhinchidae ocupa una posición basal, constituyendo el grupo hermano de un clado conformado por las otras dos familias

Publicaciones y Divulgación Científica
UNIVERSIDAD DE MÁLAGA

actuales, es decir, las familias Chimaeridae y Rhinochimaeridae. En el presente estudio, no se ha tenido ocasión de examinar ningún callorínquido, lo cual supone una laguna en lo que se refiere al origen anatómico del tracto de salida. En los cuatro representantes de las otras dos familias, en concreto dos quiméridos y dos rinoquiméridos, el cono arterioso emerge del ventrículo en posición central, ya sea de forma totalmente centrada, como ocurre en *C. monstrosa*, ya sea de forma algo desplazada en dirección dorsal, como es el caso en las otras tres especies.

Dentro de los Elasmobranquios, se ha distinguido clásicamente entre escualos y batoideos, siendo así que las relaciones filogenéticas entre ambos grupos han motivado notables controversias. Durante un tiempo se pensó que los batoideos derivaban de los escualos, estando estrechamente emparentados con los tiburones sierra (orden Pristiophoriformes) y los angelotes o tiburones ángel (orden Squatiniformes), con los que formaban el grupo denominado Hyponosqualea (véase el compendio bibliográfico de Douady et al., 2003). Esta hipótesis ha sido ampliamente refutada y, ahora, se asume que escualos y batoideos constituyen sendos grupos monofiléticos (Pavan-Kumar et al., 2014).

Los escualos se agrupan actualmente en dos superórdenes: (1) Squalomorphii, que comprende los órdenes Hexanchiformes, Squaliformes, Pristiophoriformes y Squatiniformes, y (2) Galeomorphii, que incluye los órdenes Orectolobiformes, Heterodontiformes, Carcharhiniformes y Lamniformes (Vélez-Zuazo y Agnarsson, 2011). Hay que indicar aquí que, para algunos autores, existe un tercer superorden, Squatinimorphii, compuesto tan sólo por el orden Squatiniformes (Douady et al., 2003).

En cuanto se refiere a los batoideos, los datos más recientes vienen a indicar que los órdenes Rajiformes, Myliobatiformes y Rhinobatiformes conforman una agrupación de estrecho parentesco, mientras que el orden Torpediniformes está considerablemente alejado de dicha agrupación (Rocco et al., 2007).

Los datos incluidos en la tabla 4 son altamente sugestivos ya que vienen a indicar que existen claras tendencias anatómico-taxonómicas en lo que se refiere al origen del cono arterioso. En los escualomorfos, representados en el presente

Publicaciones y Divulgación Científica
UMA UNIVERSIDAD DE MÁLAGA

estudio por especies pertenecientes a los órdenes Hexanchiformes y Squaliformes, el cono se origina a partir del ventrículo en posición dextrosa o ligeramente dextro-dorsal. Tan sólo se han detectado dos excepciones a esta norma: *C. fabricii* y *C. crepidater*. En ambas especies, el cono emerge del ventrículo en posición más bien central, algo inclinada en sentido dorsal. A diferencia de lo que ocurre en los escualomorfos, en los galeomorfos, representados aquí por especies de los órdenes Lamniformes y Carcharhiniformes, el cono sale del ventrículo en posición central o, como ocurre en dos casos, ligeramente desplazado hacia la derecha. Sólo en *A. vulpinus* y en *S. zygaena* el cono emerge claramente de la derecha del ventrículo, difiriendo, por tanto, de lo que parece ser la regla.

En los batoideos de los órdenes Rajiformes y Myliobatiformes, el cono arterioso parte del ventrículo en posición derecha, a veces inclinado ligeramente en dirección ventral. En *T. marmorata*, el cono también emerge en posición derecha, pero en *T. nobiliana* lo hace en posición totalmente central.

En resumen, estos datos indican que, con algunas, al parecer pocas excepciones, los holocéfalos y los galeomorfos poseen un cono arterioso que sale del ventrículo en posición central, mientras que, en los escualomorfos y los batoideos, el cono emerge en posición derecha con respecto al ventrículo. Es evidente que esta agrupación de índole taxonómica poco tiene que ver con las relaciones filogenéticas establecidas a base de métodos morfológicos, moleculares y/o genómicos. No obstante, sí vienen a indicar que existe una importante tendencia estructural, quizá de índole genética, dentro de cada uno de los grandes taxones en cuanto se refiere a la arquitectura cardiaca, expresada en este caso a través de la relación posicional del cono arterioso con respecto al ventrículo.

Otro aspecto que queda compendiado en la tabla 4 se refiere a la forma del cono arterioso en las distintas especies estudiadas. También aquí existe un fuerte parecido entre los holocéfalos y los galeomorfos. En todas las especies de estos taxones, el cono es claramente cilíndrico. En cambio, el cono de los escualomorfos tiene una forma mucho más variada, aunque dentro de un modelo general de tipo

Publicaciones y Divulgación Científica
UNIVERSIDAD DE MÁLAGA

cilíndrico. En varias especies, el cono se ensancha hacia la parte distal y, a menudo, se curva en dirección dorsal. En los batoideos también hay ensanchamientos distales en el marco de un modelo arquitectónico básicamente cilíndrico, aunque el grado de variación anatómica parece ser menos acusado que en los escualomorfos. Tan sólo *T. marmorata* diverge de la regla general de un cono arterioso básicamente cilíndrico; en dicha especie, el cono tiene forma de barril.

El bulbo arterioso es cilíndrico en la mayor parte de las especies estudiadas. Tan sólo se han detectado cuatro excepciones a esta regla. En *R. atlantica* (holocéfalo) y en *D. calcea* y *C. fabricii* (ambos escualomorfos), el bulbo es troncocónico, mientras que, en *T. marmorata*, donde el cono arterioso tiene forma de barril, el bulbo es globoso.

Relaciones métricas de los segmentos del tracto de salida

Con el fin de tener una estima del grado de desarrollo del bulbo arterioso con respecto al tracto de salida cardiaco, se tomaron las medidas que dieron lugar a los valores que figuran en la tabla 7. En ella consta el porcentaje que representa la longitud del bulbo de cada especie con respecto a la longitud total del tracto de salida.

Antes de entrar a discutir los datos de la citada tabla, conviene tener en cuenta diversos aspectos derivados del estudio embriológico realizado en *G. atlanticus*, así como los datos métricos obtenidos en individuos juveniles y adultos de dos especies de escualos.

Según han puesto de manifiesto los resultados embriológicos, el tracto de salida cardiaco primario es totalmente miocárdico. El segmento distal no miocárdico aparece más tarde, quedando entonces constituido el tracto de salida por el cono arterioso y el bulbo arterioso embrionarios. Aunque no se disponga de medidas demostrativas de la siguiente deducción, las presentes observaciones sí permiten inferir que, a lo largo del desarrollo embrionario, el bulbo arterioso experimenta un

Publicaciones y Divulgación Científica
UMA UNIVERSIDAD DE MÁLAGA

crecimiento alométrico positivo con respecto al cono. De lo que no se tiene ninguna prueba es de cuándo queda establecida la proporción métrica bulbo-cono del adulto. En otras palabras, se desconoce en qué punto del crecimiento, posiblemente ya en la fase post-embrionaria del animal, se estabiliza tal proporción. Este punto es de vital importancia porque la comparación entre especies ha de basarse en el hecho de que la proporción bulbo-cono en cada una de ellas es prácticamente la definitiva. De no ser así, dicha comparación quedaría desvirtuada por el efecto de la edad del animal. Con el fin de solventar esta cuestión en una medida suficientemente aceptable, se recurrió al estudio de las proporciones bulbo-cono en *S. canicula* y *D. licha*, siendo así que, de ambas especies, se dispuso de animales jóvenes y adultos de tallas notablemente distintas. Como queda demostrado a través de los datos expuestos en las tablas 5 y 6, en ambos casos, la longitud relativa del bulbo arterioso (segmento distal del tracto de salida) se mantuvo dentro de un rango muy limitado de valores con independencia tanto de la talla del animal (edad), como de la longitud de todo el tracto de salida. Ello permite intuir que la proporción bulbo-cono debe quedar establecida en un periodo post-embrionario relativamente temprano. Esta circunstancia constituye la base para poder comparar los valores entre especies, aunque de algunas de ellas se disponga de un solo ejemplar, incluso tratándose de un ejemplar que todavía no ha alcanzado el estado adulto. Por tanto, se ha considerado que, para la finalidad del presente estudio, una sola medida de la longitud relativa del bulbo puede tomarse como representativa del grado de desarrollo de este componente del tracto de salida cardiaco en una determinada especie.

Sobre la base de estas premisas, el análisis de los datos de la tabla 7, indican que los escualomorfos tienen bulbos relativamente cortos. En la muestra examinada, los bulbos más cortos los presentan los hexanchiformes y, dentro de los escualiformes, *S. megalops*, *E. spinax* y *D. licha*. En ninguno de estos casos la longitud del bulbo supone más del 10% de la longitud total del tracto de salida cardiaco. En las demás especies de escualiformes, la longitud relativa del bulbo oscila entre el 11% y el 20%. Curiosamente, los holocéfalos tienen bulbos cuya longitud relativa varía entre un 17% y un 23%, aproximándose así a los escualomorfos, lo cual contrasta con

Publicaciones y Divulgación Científica
UNIVERSIDAD DE MÁLAGA

lo que ocurre con la posición de salida del cono arterioso a partir del ventrículo, donde los holocéfalos muestran una mayor similitud con los galeomorfos.

Los bulbos relativamente más largos se encuentran entre los galeomorfos. Salvo *I. oxyrinchus*, cuyo bulbo supone alrededor el 20% de la longitud del tracto de salida, todas las demás especies examinadas poseen bulbos que superan el 30% de dicha longitud, llegando incluso a constituir más de la mitad del total del tracto de salida. Así ocurre en *A. vulpinus*, *P. glauca*, *G. galeus*, *M. lunulatus*, *M. mustelus* y *M. punctulatus*. A tenor de estos últimos datos cabe pensar que puede existir una cierta asociación entre la longitud del bulbo y el grado de actividad de las especies. Se sabe, por ejemplo, que *A. vulpinus* es una especie muy activa; los tiburones zorro son grandes nadadores, que realizan grandes migraciones (Riede, 2004) y que incluso pueden saltar fuera del agua (Compagno, 1984). Por su parte, *P. glauca* es una especie oceanodroma (Riede, 2004), capaz de recorrer largas distancias y de alcanzar una gran velocidad en muy poco tiempo (Compagno, 1984), en tanto que *G. galeus*, que puede moverse a gran velocidad, migra hacia los polos en verano, hacia la región ecuatorial en invierno o hacia aguas profundas cuando se encuentra en alta mar (Compagno, 1984). Sobre la actividad de las especies del género *Mustelus* se sabe menos, pero también se trata de escualos buenos nadadores. No obstante, no parece que esta concordancia entre un gran desarrollo del bulbo y la actividad de las especies constituya una verdadera regla. *S. zygaena*, por ejemplo, es una especie migradora, pero su bulbo no alcanza el 50% de la longitud total del tracto de salida. En este mismo sentido, el caso más contradictorio de esta supuesta regla lo escenifica *I. oxyrinchus*, que es una especie extremadamente activa; es una de las más rápidas entre los escualos, con capacidad de saltar fuera del agua (Last y Stevens, 1994) y que, en cambio tiene un bulbo con una longitud relativa de tan sólo el 19-20%, lo cual supone la longitud más corta de entre todos los galeomorfos examinados y similar a la de los escualomorfos.

Entre los batoideos, los miliobatiformes son los que poseen bulbos más cortos; no representan más allá del 10% de la longitud total del tracto de salida cardiaco. Los rajiformes, en conjunto, tienen bulbos cuya longitud relativa se sitúa entre el 10%

Publicaciones y Divulgación Científica
UNIVERSIDAD DE MÁLAGA

y el 20%. Los bulbos de mayor longitud relativa los presentan los torpediniformes, al menos en la muestra estudiada. En *T. nobiliana*, dicha longitud tiene un rango de variación notable, que oscila entre el 16% y el 26%. *T. marmorata* exhibe no sólo un elevado rango de variación, entre el 38% y el 57%, sino que su bulbo es, con mucho, el de mayor longitud de todos los batoideos incluidos en el presente estudio. También aquí cabe pensar que quizá exista una relación entre el tamaño del bulbo y la actividad de los animales. De *T. nobiliana* se sabe que es capaz de realizar migraciones de largas distancias (Stehman y Bürkel, 1984). De *T. marmorata* se sospecha que también es capaz de emprender migraciones considerables (Picton y Morrow, 2010), pero no existen datos fehacientes de dicha circunstancia. En contraposición a lo que ocurre en *Torpedo*, está el caso de *R. clavata* que tiene un ciclo migratorio anual (Walker et al., 1997; Hunter et al., 2005a, b), pero que tiene un bulbo arterioso cuya longitud relativa oscila entre el 10% y el 12%. En los batoideos, por tanto, al igual que en los galeomorfos, los datos relativos a la posible relación entre la actividad de los animales y el desarrollo de sus bulbos son considerablemente contradictorios.

Diversidad estructural del bulbo arterioso

Estructuralmente, el bulbo arterioso de los condrictios consta de tres capas, una capa externa compuesta por el epicardio bajo el cual existe un espacio subepicárdico, una capa media y, por último, una capa interna, el endocardio.

El epicardio de los condrictios es muy diverso. Éste constituye una capa monoestratificada en la mayoría de las especies examinadas en el presente estudio. Las células de esta capa son aplanadas en las familias Rhinochimeridae, Hexanchidae y Centrophoridae y tienen una forma cúbica o cilíndrica en la familia Chimaeridae, en la mayoría de los escualiformes, en los carcarriniformes y en los torpediniformes. Se han observado epicardios pseudoestratificados o bien compuestos total o focalmente por más de una capa de células en los rajiformes y

Publicaciones y Divulgación Científica
UNIVERSIDAD DE MÁLAGA

los miliobatiformes. En estos dos últimos grupos, las células pueden acumularse formando montículos, como es el caso de *L. naevus*, constituir una doble capa continua, como ocurre en *P. violacea*, e incluso una doble capa en la que, de manera puntual, aparecen acúmulos de varias filas de células, como sucede en *U. halleri*. De forma general, parece que los epicardios típicamente monoestratificados aparecen en los quimeriformes, escualomorfos, galeomorfos y torpediniformes. En este sentido, cabe señalar que, en cuanto al número de capas y la forma de las células que lo componen, el epicardio de los torpedos se asemeja más al de los escualos que al de los batoideos. La diversidad morfológica observada en el epicardio de los condrictios no ha sido referida en el caso de los teleósteos. En varias especies de este grupo, pertenecientes a los elopiformes y los acantopterigios, el epicardio consta de una única capa de células mesoteliales planas de diferente grosor (Benjamin et al., 1983; Icardo et al., 2000).

Bajo el epicardio subyace un espacio subepicárdico con tejido conjuntivo en el que predomina el colágeno, aunque hay también fibras elásticas dispersas. Por el subepicardio discurren arterias coronarias. Además, técnicas inmunohistoquímicas han permitido constatar la presencia de células musculares lisas en el espacio subepicárdico en 12 especies pertenecientes a familias tanto de escualos como de batoideos. En los teleósteos, esta circunstancia ha sido referida tan sólo en una especie, concretamente en *Cyprinus carpio* (Licht y Harris, 1973).

La capa media del bulbo arterioso está constituida por musculatura lisa y elementos del conjuntivo, fundamentalmente elastina y colágeno. Las células musculares lisas son muy abundantes y se organizan en capas cuya disposición difiere en las diversas especies incluidas en el presente trabajo. El patrón de organización más común es aquél en el que las células musculares lisas forman capas concéntricas repartidas por todo el grosor de la capa media. Esta disposición de las células musculares lisas coincide con la descrita en *A. calva* (Grimes y Kirby, 2009) y en los acantopterigios *C. carpio* (Licht y Harris, 1973), *Sparus pagrus*, *Pagellus acarne* y *Serranus cabrilla* (Icardo et al., 2000), especies pertenecientes a linajes de neopterigios relativamente

Publicaciones y Divulgación Científica
UNIVERSIDAD DE MÁLAGA

alejados en las reconstrucciones filogenéticas. Otro patrón de organización de las células musculares lisas en la capa media es el que se encuentra en *I. oxyrinchus* y en *P. glauca*, en el que dichas células se orientan longitudinalmente en la zona más interna de la media y de forma circunferencial en la zona más externa. Este patrón se repite en el salmoniforme *Salmo gairdneri* (Priede, 1976). Sin embargo, la disposición inversa, al parecer la más frecuente en los teleósteos, que es aquélla en que las células musculares lisas se orientan de forma circunferencial cerca de la luz y longitudinalmente en la zona más alejada (Icardo et al., 1999a, 2000), no se ha hallado en ninguna de las especies de condrictios incluidas en el presente trabajo. En seis de las especies estudiadas, concretamente en tres rayas, en los dos torpedos y en el escualiforme *C. fabricii*, la musculatura lisa es escasa en la capa media. En algunos casos, dicha musculatura se concentra en la zona de transición entre la aorta ventral y el bulbo y en otros se encuentra dispersa por la pared bulbar, al igual que sucede en el teleósteo *Carassius auratus* (Garofalo et al., 2012). Entre las especies incluidas en este estudio, en dos miliobatiformes, *P. violacea* y *U. halleri*, no se ha obtenido marcaje positivo para musculatura lisa en la capa media con ninguno de los anticuerpos específicos disponibles, ni ha sido posible identificar dicha musculatura a base de las tinciones convencionales empleadas. No obstante, aunque el estudio de las muestras ha sido exhaustivo, no es posible descartar por completo la existencia de células musculares lisas en el bulbo arterioso de las dos especies citadas, ya que no se ha realizado un estudio de este material a base de microscopía electrónica de transmisión. Conviene indicar en este punto que, en la bibliografía, la única especie en la que se ha descrito un bulbo carente de musculatura lisa es en el teleósteo *Pleuronectes platessa* (Santer y Cobb, 1972). Como indican Icardo et al. (1999a), esta circunstancia pudiera deberse al hecho de que, en esa muestra, sólo se estudió la zona más cercana al lumen bulbar y no la capa media en su totalidad.

La elastina es otro importante componente de la capa media de la pared bulbar. La situación más frecuente es que las fibras elásticas conformen láminas concéntricas más o menos ordenadas, que se alternan con las capas de musculatura lisa. Esto sucede en casi todos los quimeriformes, en los centrofóridos y los etmoptéridos, en

Publicaciones y Divulgación Científica
UMA UNIVERSIDAD DE MÁLAGA

la mayoría de los carcarriniformes y sólo en dos especies de batoideos, *R. clavata* y *P. violacea*. En *C. crepidater*, *C. cryptacanthus* y *S. zygaena* las fibras elásticas forman una especie de red y en *O. centrina* conforman una envoltura que rodea los paquetes de células musculares lisas distribuidos por el espesor de la capa media. En el resto de las especies, las fibras elásticas forman capas con una orientación longitudinal y circunferencial. En los hexanquiformes, en tres especies de rájidos, en el escualiforme *D. licha* y en el miliobatiforme *U. halleri*, dichas capas se distribuyen de manera homogénea en el grosor de la capa media. En las demás especies, capas con una determinada orientación se disponen predominantemente en la zona más próxima o, por contra, más alejada del lumen bulbar. En conclusión, aunque la disposición de las fibras elásticas difiere entre las especies, no se detecta una tendencia clara relacionada con las agrupaciones taxonómicas ni con el grado de actividad de las especies. En los teleósteos estudiados, la elastina de la capa media está presente a modo de fibras o de material amorfo (Serafini-Fracassini et al., 1978; Benjamin et al, 1983), formando un entramado en contacto con la musculatura lisa (Licht y Harris, 1973; Watson y Cobb, 1979; Icardo et al., 2000). Únicamente en *Thunnus albacares* la elastina se encuentra ordenada, pero las fibras no conforman láminas continuas (Braun et al., 2003). En varias especies de teleósteos antárticos, el bulbo carece por completo de elastina (Icardo et al., 1999a, b) y, a cambio, presenta una red fibrilar probablemente constituida por glucosaminoglucanos.

El colágeno está presente en la capa media del bulbo en todas las especies de condrictios estudiadas. Las fibras de colágeno conforman una red en la mayoría de los quimeriformes, en algunos escualomorfos, incluyendo los hexanquiformes, en tres especies de galeomorfos y en la mayoría de los batoideos. En *O. centrina,* el colágeno rodea los paquetes de musculatura lisa, de modo semejante a como lo hacen las fibras elásticas. En el resto de las especies, el colágeno forma capas concéntricas. No se ha detectado una plena concordancia en cuanto a la disposición de la elastina y la del colágeno en la capa media de la pared bulbar en las especies estudiadas. La aplicación de la tinción del picrosirio con microscopía de polarización ha permitido comprobar que el colágeno de tipo I es predominante en la capa media,

Publicaciones y Divulgación Científica
UMA UNIVERSIDAD DE MÁLAGA

aunque también existen fibras de colágeno tipo III. En la bibliografía relativa a los teleósteos, hasta el momento no se ha hecho referencia a tal distinción entre tipos de colágeno. Únicamente se ha mencionado que el colágeno está presente en la pared del bulbo arterioso (Icardo et al., 2000; Braun et al., 2003) o que se restringe al espacio subepicárdico (Priede, 1976; Watson y Cobb, 1979; Benjamin et al., 1983; Icardo et al., 1999a, b). En el esturión, Icardo et al. (2002b) refieren la existencia de colágeno en la que denominan porción intrapericárdica de la aorta ventral, que, con posterioridad, se ha constatado que constituye el bulbo arterioso.

La capa interna del bulbo arterioso es el endocardio, que está compuesto por células planas en todas las especies de condrictios incluidas en el presente estudio. En cambio, en los teleósteos, se han descrito células endocárdicas de formas diversas, tales como escamosas, cúbicas o alargadas (Leknes, 1981a, 1985; Benjamin et al., 1983; Icardo et al., 2000).

En la mayoría de las especies de condrictios estudiadas, la pared luminal del bulbo arterioso es lisa. En cambio, en los miliobatiformes y en los rajiformes, excepto *P. triseriata*, la superficie interna del bulbo está recorrida por crestas parietales cuya apariencia difiere según la especie e incluso dentro del mismo orden. Concretamente entre los miliobatiformes, *U. halleri* posee tanto crestas longitudinales prominentes dispuestas radialmente como crestas en forma de dedo. En cambio, *P. violacea* únicamente tiene crestas aplanadas que no llegan hasta la región entre el bulbo y el cono. Por su parte, *M. californica* presenta crestas digitiformes y ramificadas, que se asemejan a las de algunos pleuronectiformes (Santer, 1985) y perciformes (Icardo et al., 2000; Schib, 2000; Braun et al., 2003). Entre los rájidos, *Leucoraja* presenta crestas trabeculadas, aunque no tan alargadas como las de las especies de actinopterigios citadas anteriormente. De hecho, en los teleósteos se ha observado una variación morfológica de las crestas bulbares (Licht y Harris, 1973; Priede, 1976; Santer, 1985; Icardo et al., 2000; Schib, 2000; Braun et al., 2003) semejante a la descrita en los batoideos. Sin embargo, en los teleósteos, las crestas se interrumpen abruptamente antes de llegar a la aorta ventral (Icardo et

Publicaciones y Divulgación Científica
UNIVERSIDAD DE MÁLAGA

al., 2000), mientras que en los miliobatiformes éstas se extienden a lo largo de un tramo de la aorta ventral. Un caso particular lo constituyen *Raja*, en la que existen dos crestas alargadas que ocupan la zona de transición entre la aorta ventral y el bulbo arterioso, una disposición que, hasta lo que se ha podido comprobar, no aparece en otras especies.

En las especies de batoideos estudiadas en el presente trabajo, las crestas están tapizadas por un endocardio compuesto por células planas bajo el cual existen células musculares lisas. Dichas células forman paquetes musculares justo bajo el endocardio, como es el caso del género *Leucoraja*, o bien ocupan toda la superficie de la cresta, como ocurre en el resto de las especies. En todos los casos, se ha obtenido un marcaje positivo frente al anticuerpo anti-α-actina, lo que corrobora que se trata de células musculares lisas. En cambio, en diversos teleósteos del grupo de los perciformes, Icardo et al. (2000) describen, a base de microscopía electrónica de transmisión, una transición fenotípica en las células de las crestas: en la región que limita con el endocardio de las crestas, las células están poco diferenciadas y, a medida que se aproximan a la capa media, presentan las características propias de las células musculares lisas. En la dorada, las células de las crestas muestran un fenotipo intermedio entre miofibrocitos y células musculares lisas (Schib, 2000). En las presentes especies de batoideos, las células musculares lisas de las crestas están rodeadas por una matriz extracelular rica en colágeno tipos I y III, con algunas fibras elásticas. En la dorada, asociado a la lámina basal de las crestas hay, además, colágeno tipo IV (Schib, 2000).

Segmentos histomorfológicos del tracto de salida cardiaco

Macroscópicamente, el bulbo arterioso está intercalado entre el cono arterioso y la aorta ventral. En un estudio morfológico realizado en ejemplares juveniles y adultos pertenecientes a una amplia gama de vertebrados, Grimes et al. (2010) demostraron que, en el tracto de salida cardiaco de todos ellos,

Publicaciones y Divulgación Científica
UNIVERSIDAD DE MÁLAGA

existen tres componentes histomorfológicos que, con respecto al ventrículo, son un componente proximal miocárdico, un componente intermedio, en el que se superponen el miocardio y la musculatura lisa, y un componente distal de musculatura lisa. Según argumentan estos autores, el reconocimiento de estos tres componentes facilita el establecimiento de homologías entre las estructuras del tracto de salida en especies de distintos grupos y permite prescindir del uso de la confusa y controvertida terminología que figura en la bibliografía (revisado en Anderson et al., 2003). Grimes et al. (2010) han identificado los tres componentes citados en el corazón adulto de diversas especies de condrictios, pertenecientes a los quimeriformes (*C. monstrosa*), los escualiformes (*E. spinax*, *O. centrina*, *D. licha*), los carcarriniformes (*G. atlanticus, G. melastomus* y *S. canicula*), los rajiformes (*L. naevus*) y los torpediniformes (*T. marmorata* y *T. nobiliana*). En 31 de las 33 especies estudiadas histológicamente en el presente trabajo, se ha constatado asimismo la existencia de un componente intermedio, similar al descrito por Grimes et al. (2010). En las dos especies restantes, ambas quimeriformes, diversos problemas técnicos no han permitido comprobar la existencia de tal componente. En cuanto a la longitud del componente intermedio, donde se solapan el miocardio y la musculatura lisa, los presentes resultados coinciden con los de Grimes et al. (2010) en que tal longitud es variable: en algunos casos la musculatura lisa alcanza la base de las válvulas conales proximales y en otros apenas llega al fondo de los senos de la hilera distal. El componente intermedio se ha puesto de manifiesto en representantes de los grupos polipteriformes, acipenseriformes, amiiformes, lepisosteiformes, teleósteos y también de los dipnoos. En los teleósteos, el tamaño de dicho componente es muy pequeño, en concomitancia con el escaso desarrollo del cono arterioso. Sin embargo, la principal dificultad en el reconocimiento del componente intermedio del tracto de salida reside en que sólo se puede identificar a base de técnicas histoquímicas y/o inmunohistoquímicas (Grimes et al., 2010) o también mediante microscopía electrónica de transmisión. A este respecto, hay que señalar que, en conjunto, los componentes intermedio y proximal, al

Publicaciones y Divulgación Científica
UNIVERSIDAD DE MÁLAGA

presentar ambos miocardio en sus paredes, conforman la porción cardiaca que en los peces cartilaginosos recibe el nombre de cono arterioso. Así, en términos puramente anatómicos, el tracto de salida cardiaco de los condrictios se describe como compuesto de un bulbo arterioso (segmento histológico distal) y un cono arterioso (segmentos histológicos intermedio y proximal).

En las especies de condrictios estudiadas por Grimes y colaboradores (2010), la musculatura lisa del bulbo arterioso y la de la aorta ventral ocupan posiciones diferentes en las correspondientes paredes que integran. En la aorta ventral, la musculatura lisa se sitúa justo por debajo del endotelio, mientras que en el bulbo arterioso se distribuye por el espesor de la capa media. Este hecho sugiere que las células musculares lisas de las dos localizaciones constituyen dos poblaciones con orígenes distintos. Esta diferencia se ha confirmado en las especies incluidas en el presente estudio, en las cuales, además de la posición, se han apreciado también ciertas diferencias desde el punto de visto inmunohistoquímico. Por ejemplo, en *T. marmorata*, *T. nobiliana*, *L. circularis, R. clavata* y *R. asterias*, la musculatura lisa del bulbo arterioso se concentra en la zona de transición entre la aorta ventral y el bulbo y se orienta de igual manera que en la aorta. Una vez sobrepasada en sentido proximal la zona de transición y ya propiamente en territorio del bulbo, en las especies de rajformes la musculatura lisa de la capa media no es reactiva frente al anticuerpo anti-α-actina, mientras que en los torpedos el marcaje correspondiente a las células musculares lisas se muestra disperso por la pared de la capa media. Algo similar sucede en el caso de *C. monstrosa*. Los presentes resultados se ajustan a la hipótesis sugerida por Grimes et al. (2010) acerca de un origen diferente de las células musculares lisas de la pared de la aorta ventral y del bulbo arterioso. Este último no constituye, por tanto, una extensión caudal de la aorta ventral, sino que se origina a partir de la región cardiogénica que da lugar al polo arterioso de los condrictios y los teleósteos (Durán et al., 2008) y a las paredes proximales de la aorta y la arteria pulmonar de las aves y los mamíferos (Waldo et al., 2005b).

Publicaciones y Divulgación Científica
UNIVERSIDAD DE MÁLAGA

Pigmentación del corazón

Un hallazgo que merece ser destacado ha sido la detección de células pigmentarias en el subepicardio del corazón de varias de las especies incluidas en el presente estudio, concretamente dos quimeriformes, un escualiforme y un carcarriniforme. En *R. atlantica*, *E. spinax* y *G. atlanticus*, los melanóforos se encontraban en la porción anterior del bulbo. En cambio, en *C. monstrosa* estas células estaban distribuidas por todas las regiones cardiacas (Sans-Coma et al., 2013). La presencia de melanóforos en el corazón ha sido descrita en los teleósteos *Gasterosteus aculeatus* y *Pungitius pungitius* (Benjamin et al., 1983), en alevines de *A. naccarii* (Guerrero et al., 2004) y en el polipteriforme *Polypterus senegalus* (Durán et al., 2013). Asimismo, en el pollo, en el ratón y en varias especies de anuros se ha documentado la presencia de células cardiacas con melanina (Dolley y Guthrie, 1921; Nichols y Reams, 1960; Zuasti et al., 1998; Mjaatvedt et al., 2005; Yajima y Larue, 2008; Brito y Kos, 2008; Moresco y Oliveira, 2009; Franco-Belussi et al., 2011; Franco-Belussi et al., 2012). Aunque aún se desconoce el papel real que juegan las células pigmentarias en el corazón, se les ha atribuido una actividad de tipo antiinflamatorio (Brito y Kos, 2008), una posible intervención en procesos tanto de citoprotección (Plonka et al., 2009) como de desarrollo de la válvula atrioventricular (Brito y Kos, 2008), e incluso se les ha conferido la capacidad de variar las propiedades viscoelásticas de las válvulas en funcionamiento (Balani et al., 2009). Curiosamente, se ha citado la presencia de melanomacrófagos en el atrio de *Poecilia reticulatus* (Woodhead, 1984). Aunque no se puede excluir un origen de los melanóforos a partir de macrófagos (Zuasti et al., 1989, 1990; Agius y Roberts, 2003) o de otros tipos celulares pluripotenciales, como son las células derivadas del epicardio (Wessels y Pérez-Pomares, 2004), se sabe que, en aves y mamíferos, los melanocitos se originan a partir de células de la cresta neural (Rawles, 1947, 1948; Newth, 1951; Nakamura et al., 2006; Brito y Kos, 2008). Por lo tanto, a falta de evidencias directas que apunten en otra dirección, la hipótesis más plausible es que los melanóforos que se presentan en el subepicardio del corazón de los condrictios

Publicaciones y Divulgación Científica
UMA UNIVERSIDAD DE MÁLAGA

y los actinopterigios proceden de la cresta neural. Esto sugiere que la cresta neural es un elemento embrionario que ha contribuido a la formación del corazón desde los primeros vertebrados gnatostomados.

Aspectos funcionales

En los teleósteos, el bulbo arterioso es una cámara prominente, de paredes elásticas, lo que le confiere una importante capacidad potencial de distensión cuando se llena con la sangre procedente del ventrículo (Licht y Harris, 1973). El bulbo desempeña un papel decisivo en la apropiada perfusión de la sangre hacia las branquias, gracias a su recuperación elástica progresiva (Priede, 1976; Satchell, 1991; Farrell y Jones, 1992; Jones et al., 1993). En primer lugar, actúa como reservorio elástico (*Windkessel*, según la denominación alemana de Von Skramlick, 1935), suavizando los pulsos de sangre hacia la aorta ventral y permitiendo un flujo de sangre casi constante a través de los vasos branquiales. En segundo lugar, la capacidad de distensión mitiga el problema de la posible resistencia generada por el lecho vascular branquial, de modo que el flujo sanguíneo por la aorta ventral se mantiene tras la sístole ventricular. En tercer lugar, el bulbo puede proporcionar una perfusión adecuada de los vasos branquiales cuando el periodo diastólico es prolongado. Por todo ello, en la actualidad se asume que el bulbo arterioso desempeña una función protectora de estos vasos (Icardo et al., 1999a, b; Braun et al., 2003; Evans et al., 2003).

En este punto, cabe preguntarse si la función del bulbo arterioso en los condrictios es similar a la desempeñada por el bulbo en los teleósteos.

El sistema vascular de las branquias de los condrictios es un sistema complejo que contiene varios elementos elásticos, denominados cuerpos cavernosos, que se cree sirven como reservorios de sangre elásticos (De Vries y De Jager, 1984). Sobre esta base, cabría asumir que el bulbo arterioso y los cuerpos cavernosos pueden

Publicaciones y Divulgación Científica
UMA UNIVERSIDAD DE MÁLAGA

proteger a la delicada red capilar branquial de la exposición a los pulsos de sangre a alta presión. Sin embargo, para verificar esta idea es necesario realizar más estudios que evalúen los efectos de las sustancias vasoactivas en los condrictios. Los efectos de la actividad de estas sustancias en el bulbo de los teleósteos indican que el proceso está sujeto a control neurohormonal (Evans et al., 2003), hecho que indica que el bulbo es mucho más que un *Windkessel*, como clásicamente se ha venido asumiendo.

En este contexto, entre las potenciales sustancias vasoactivas cabe mencionar el óxido nítrico derivado del endocardio, que es comúnmente aceptado como el principal factor relajante en los vertebrados (Evans y Gunderson, 1998). En los peces, el óxido nítrico parece ser liberado por el endotelio vascular y es absorbido por la capa intermedia del bulbo arterioso, que posee musculatura lisa (revisado en Grimes y Kirby, 2009). Esto sucede en momentos relativamente tempranos del desarrollo cardiaco, como se ha comprobado en la formación del bulbo arterioso tanto del pez cebra (Grimes et al., 2006) como de *G. atlanticus* (Durán et al., 2008; Rodríguez et al., 2013). Además, en la presente investigación se ha detectado que el óxido nítrico se produce en ejemplares adultos de especies representativas de varios grupos de condrictios (holocéfalos: *C. monstrosa*, escualiformes: *E. spinax*, carcarriniformes: *G. atlanticus* y rajiformes: *L. naevus*). En los vertebrados terrestres, el óxido nítrico derivado del endocardio vascular ha sido propuesto como un vasodilatador ubicuo. Sin embargo, a partir de otros estudios realizados tanto en teleósteos como en elasmobranquios se deduce que el grupo parafilético de los peces posee otros mecanismos vasorreguladores. Estos datos, obtenidos principalmente de vasos sanguíneos aislados *ex vivo*, son a menudo confusos y contradictorios (Olson y Villa, 1991; McGeer y Eddy, 1996; Eddy y Tibbs, 2003). El óxido nítrico parece producir una dilatación importante en el bulbo arterioso de los teleósteos (Evans et al., 2003), pero experimentos similares en vasos sanguíneos aislados de condrictios han demostrado que el óxido nítrico puede provocar una respuesta vasoconstrictora leve en la musculatura lisa vascular (Evans y Gunderson, 1998; Evans, 2001; Donald et al., 2004; Pellegrino et al., 2005). Sin embargo, *in vivo*,

Publicaciones y Divulgación Científica
UMA UNIVERSIDAD DE MÁLAGA

en condiciones de normoxia, parece que es el óxido nítrico de origen neuronal el que desempeña una función vasodilatadora, cuyo efecto mejora en gran medida en condiciones de hipoxia, momento a partir del cual el óxido nítrico derivado del endocardio también puede estar implicado (Renshaw y Dyson, 1999; Swenson et al., 2005).

Además del óxido nítrico, existen otras sustancias que, a través de receptores presentes en las células musculares lisas, controlan el diámetro de la aorta en los agnatos *Myxine glutinosa* y *Petromyzon marinus*, en el escualiforme *Squalus acanthias* (Evans y Harrie, 2001) y en los teleósteos *Anguilla rostrata* (Evans y Harrie, 2001), *Oncorhynchus mykiss* (Olson y Villa, 1991; Miller y Vanhoutte, 1992) y *Salmo salar* (Sverdrup y Helle, 1994; Sverdrup et al., 1994). En dichas especies, la actividad de las células musculares lisas está controlada a través de receptores de adenosina (Evans, 1992), péptidos natriuréticos (Evans et al., 1993), endotelina (Evans et al., 1996), óxido nítrico y prostaciclina (Evans y Gunderson 1998), la mayoría de los cuales son secretados por las células endoteliales del propio vaso. Además, estudios similares realizados en el bulbo arterioso de *A. rostrata* (Evans et al., 2003) demuestran que las células musculares lisas del bulbo tienen la misma respuesta que las aortas de las especies mencionadas anteriormente. Así, la endotelina (Evans et al., 1996; Evans y Harrie, 2001; Evans et at., 2003) y la acetilcolina (Olson y Villa, 1991; Evans y Gunderson, 1998) son sustancias vasoactivas que provocan la constricción de la aorta y del bulbo arterioso. Por el contrario, los péptidos natriuréticos (Evans et al., 1993; Evans y Harrie, 2001) y las prostaciclinas (Evans y Gunderson 1998) producen su relajación.

El hecho de que el bulbo arterioso de los peces cartilaginosos no haya sido identificado como un auténtico componente cardiaco hasta momentos recientes no ha permitido que se investiguen sobre él los efectos específicos de esta gama de sustancias vasoactivas. Los resultados de futuros estudios en este sentido resultarán, por tanto, de gran interés para una mejor comprensión del funcionamiento del bulbo en los condrictios.

Publicaciones y Divulgación Científica
UNIVERSIDAD DE MÁLAGA

La pared del bulbo se ha estudiado en diversas especies de teleósteos, tanto desde el punto de vista estructural como bioquímico (p. ej., Serafini-Fracassini et al., 1978; Licht y Harris, 1973; Watson y Cobb, 1979; Benjamin et al, 1983; Icardo et al., 2000). Si la variación morfológica del bulbo en este grupo es considerable (p.ej., Santer, 1985), aún mayor es su diversidad histológica (Icardo et al., 1999a, b, 2000). La pared bulbar y la de las arterias elásticas constan básicamente de los mismos elementos, aunque éstos difieren en la disposición e incluso en su naturaleza histoquímica (revisado en Santer, 1985). Por ejemplo, en la carpa, el componente elástico es amorfo y fibroso en el bulbo arterioso y, en cambio, tiene una estructura laminar en la aorta ventral, de modo semejante a la aorta de los mamíferos; además, el componente elástico presente en el bulbo y en la aorta difiere desde el punto de vista bioquímico (Licht y Harris, 1973). En la mayoría de los teleósteos, las fibras elásticas forman un entramado que abarca toda la capa media del bulbo arterioso. Se cree que la disposición fibrilar de la elastina en la capa media de la pared del bulbo (Serafini-Fracassini et al., 1978; Licht y Harris, 1973; Watson y Cobb, 1979; Benjamin et al, 1983; Icardo et al., 2000) favorece el desplazamiento de las fibras elásticas unas con respecto a otras (Benjamin et al., 1983). Dicha disposición aumentaría la dilatabilidad del bulbo arterioso (Serafini-Fracassini et al., 1978) y atenuaría las oscilaciones de presión relacionadas con las contracciones del ventrículo (Randall, 1968). Por su parte, el colágeno, un material relativamente poco extensible, se encuentra en una estrecha asociación con la elastina (Braun et al., 2003). Tanto el colágeno de la capa intermedia como el existente en el espacio subepicárdico limitarían la dilatación circunferencial del bulbo, aumentando así su resistencia frente a la deformación (Icardo et al., 2000).

En las especies de condrictios estudiadas en este trabajo no se ha detectado una correlación entre la distribución de la elastina y del colágeno y sí una gama de combinaciones de los elementos conjuntivos de la pared bulbar. No obstante, vistos conjuntamente los principales constituyentes de la pared del bulbo -musculatura

Publicaciones y Divulgación Científica
UMA UNIVERSIDAD DE MÁLAGA

lisa, elastina y colágeno-, tan sólo en especies del orden Carcharhiniformes se aprecia, de forma somera, una cierta tendencia a la organización en capas concéntricas alternativas. En estos casos, el bulbo tienen una longitud superior a un tercio de la longitud total del tracto de salida. Ello difiere de la distribución de la elastina y el colágeno en la mayoría de especies con bulbos cortos, cuya longitud es menor a un cuarto de la longitud total del tracto de salida, donde las fibras elásticas forman capas orientadas unas circunferencial y otras longitudinalmente, mientras que el colágeno se dispone en forma de red. Esta última disposición se da, por ejemplo, en los hexanquiformes y en algunos batoideos. Las dos especies de torpediniformes, aunque difieren en la longitud relativa del bulbo, presentan idéntica organización de la pared bulbar. En el resto de las especies estudiadas, las disposiciones de los elementos del tejido conjuntivo es variable. A la vista de estos resultados, cualquier inferencia sobre el funcionamiento del bulbo en los condrictios sería, por el momento, meramente especulativa.

Internamente, la pared del bulbo está recorrida por crestas longitudinales en algunas especies de teleósteos. A dichas crestas se les ha atribuido diversas funciones. Por un lado, se cree que las crestas parietales limitan la distensión del bulbo y contribuyen a igualar la tensión en toda la pared del bulbo (Gegenbauer, 1866; Priede, 1976; Santer, 1985). Por otro lado, las crestas contribuyen a la función *Windkessel* del bulbo, actuando como un sistema deflector para reducir la fuerza de eyección ventricular (Gegenbauer, 1866; Santer, 1985). En el presente trabajo, se ha observado también la presencia de crestas parietales en rajiformes y miliobatiformes, aunque es posible que éstas pudieran desempeñar funciones adicionales a las ya descritas. Por ejemplo, en *P. violacea* y *U. halleri*, las crestas están formadas por células musculares lisas orientadas circunferencialmente. En ambas especies, en la capa media del bulbo arterioso no se han identificado células musculares lisas ni a base de tinciones convencionales ni mediante técnicas inmunohistoquímicas. Pudiera ser que, en estas especies, la musculatura lisa de las crestas compense la ausencia de dicha musculatura en la capa media del bulbo arterioso, controlando

Publicaciones y Divulgación Científica
UNIVERSIDAD DE MÁLAGA

la expansión del bulbo y contribuyendo a la continua perfusión de sangre hacia la aorta ventral. En varias especies de la familia Rajidae, en las que la musculatura lisa de las crestas se circunscribe a la zona de transición entre la aorta y el bulbo, quizás dichas crestas contribuyan a la regulación de los pulsos de sangre hacia las branquias. De hecho, Pelster y Bemis (1991) refieren que la presión en el cono en *R. erinacea* se mantiene elevada durante el inicio de la diástole ventricular, aduciendo que ello se puede atribuir a una actividad muscular o a una relajación lenta del tejido elástico. En el resto de las especies de batoideos estudiadas, es posible que la peculiar morfología de las crestas bulbares, ricas en musculatura lisa, compense el pico de presión en el interior del cono. Conviene recordar que, en estas especies, el bulbo es proporcionalmente bastante corto con respecto al cono, el cual está dotado, además, de numerosas hileras de válvulas.

El lumen del bulbo arterioso está tapizado por una capa de células epiteliales. En los teleósteos, consiste en un endotelio que reacciona intensamente con la técnica del PAS (Benjamin et al., 1983) y presenta numerosos cuerpos moderadamente densos (Leknes, 1981a, b) los cuales podrían estar relacionados con el almacenamiento y la secreción de glucosaminoglucanos (Benjamin et al., 1984; Greer-Walker et al., 1985). Por ejemplo, se ha sugerido que el endocardio de los peces estenotermos podría liberar algún tipo de glucosaminoglucanos o glucoproteínas como protección ante los daños potenciales causados por las bajas temperaturas (Icardo et al., 1999a, b). En el presente trabajo, las incubaciones con DAF-2DA realizadas en ejemplares adultos demuestran que, en los condrictios, el endocardio está implicado en la secreción de sustancias vasoactivas como el óxido nítrico. Por lo tanto, el bulbo arterioso de los condrictios parece constituir un sistema mecano-secretor especializado y no únicamente una cámara de presión con propiedades puramente físicas, al igual que se ha sugerido para los teleósteos (revisado en Icardo et al., 2000).

Publicaciones y Divulgación Científica
UMA UNIVERSIDAD DE MÁLAGA

Aspectos embriológicos

Entre los objetivos del presente trabajo figura el establecimiento de la secuencia de eventos embriológicos que dan lugar al tracto de salida cardiaco en los primeros vertebrados gnatostomados. Además, los resultados de este estudio, realizado en la especie *G. atlanticus*, han permitido reconocer los principales movimientos que experimenta el corazón desde la formación del tubo cardiaco primitivo hasta que alcanza la morfología característica definitiva. Dichos movimientos no difieren sustancialmente de los descritos para otras especies de vertebrados provistas de un corazón venoso.

En *G. atlanticus*, el corazón es un tubo más o menos recto en el estadio 18-19. Paulatinamente, el tubo se va curvando. Primero, en el estadio 20, muestra una forma de "S", con las convexidades de las partes anatómicas izquierda y derecha situadas en posición caudal y craneal, respectivamente. Después, en el estadio 21-22, el corazón adquiere una forma de "C", con el atrio localizado a la izquierda del tracto de salida. El corazón continúa el proceso de torsión y, en el estadio 24, presenta una forma de "U", con el ventrículo situado en la zona cerrada (basal), el atrio y el seno venoso a la izquierda y el tracto de salida a la derecha. Durante ese mismo estadio, visto lateralmente, el corazón tiene forma de "S", con el seno venoso y el atrio en posición dorsal con respecto al ventrículo y al tracto de salida. En el estadio 28, las cámaras cardiacas se localizan en sus posiciones definitivas. Los movimientos observados en el desarrollo cardiaco de *G. atlanticus* son similares a los descritos sucintamente en la especie afín *S. canicula* (Muñoz-Chápuli et al., 1994b) y a los del holocéfalo *Callorhinchus milii* (Dibier et al., 1998). En esta última especie, el corazón presenta una forma de "U" en el estadio 19, alcanza la forma de "S" en el estadio 24 y continúa su proceso de torsión hasta que las cámaras ocupan su posición final en el estadio 26. Los movimientos morfogenéticos tempranos de torsión del tubo cardiaco que se aprecian en estas tres especies de condrictios no difieren sustancialmente de los descritos en representantes de los teleósteos (Schib,

Publicaciones y Divulgación Científica
UNIVERSIDAD DE MÁLAGA

2000), anfibios (Nieuwkoop y Faber, 1956; Mohun et al., 2000), aves (Männer, 2000, 2004) y mamíferos (p.ej., Kirby, 2007).

Un caso particular en este ámbito lo constituye el esturión *A. naccarii*. En esta especie se ha observado que la formación del asa cardiaca ocurre en dos fases (Icardo et al., 2004; Guerrero, 2007). La primera sucede antes de la eclosión y se la ha denominado asa primaria. En ella, el tubo cardiaco rota hacia el lado derecho del embrión, adquiriendo una forma de "C". Al poco tiempo de la eclosión, el tubo se estira y, a continuación, vuelve a curvarse y a rotar para formar lo que se ha convenido en llamar el asa secundaria, tras lo cual se reordenan espacialmente los segmentos cardiacos embrionarios. Ya que esta doble torsión detectada en el esturión no se ha observado en otros grupos de peces y que el desarrollo del corazón en los teleósteos es muy rápido, Icardo et al. (2004) argumentan que las fases de asa primaria y secundaria pudieran haber podido pasar desapercibidas en estudios realizados en teleósteos. Lo cierto es que ni en *G. atlanticus*, ni en *S. canicula*, ni en *C. milii* se ha observado la doble torsión descrita en el esturión. Además, mientras que en estas tres especies el desarrollo hasta la eclosión es muy lento y la posición definitiva de las cámaras cardiacas se alcanza al cabo de varias semanas del desarrollo, en el esturión se llega aproximadamente a dicha posición a los 8 dpe. Por último, Icardo et al. (2004) aducen que la formación del asa cardiaca primaria del esturión pudiera estar relacionada con el hecho de que esta especie posee el saco vitelino intraembrionario, pero esta situación se da igualmente en muchos teleósteos y anfibios, que no parecen presentar la fase de asa primaria. En conclusión, la formación del asa cardiaca en dos fases es aparentemente una característica propia de *A. naccarii*, ya que no se ha detectado en ninguna de las especies de condrictios estudiadas hasta el momento ni tampoco en otros vertebrados.

Desde el punto de vista estructural, en el estadio 20, cuando el corazón en desarrollo de *G. atlanticus* tiene forma de "S", se distinguen dos capas celulares, el endocardio y el miocardio, separadas por gelatina cardiaca. A partir del estadio 24, cuando el seno venoso y el atrio casi han alcanzado sus posiciones definitivas,

Publicaciones y Divulgación Científica
UNIVERSIDAD DE MÁLAGA

todo el miocardio reacciona positivamente frente al anticuerpo MF20. El marcaje positivo incluye la totalidad del tracto de salida, hasta el límite anterior de la cavidad pericárdica. En el esturión, el miocardio del tracto de salida muestra positividad frente al MF20 desde el primer día post-eclosión, cuando el corazón tiene la forma de un tubo recto, con el ventrículo ligeramente desviado a la derecha (Guerrero et al, 2004; Icardo et al., 2004). En el pez cebra, todo el miocardio, incluido el del tracto de salida, comienza a marcarse con MF20 a partir de las 24 hpf (Grimes et al., 2006). Vistos conjuntamente, estos datos indican que la inmunorreactividad frente al MF20 que se manifiesta en toda la capa celular externa del tracto de salida en etapas tempranas del desarrollo constituye un rasgo común para condrictios y actinopterigios, aunque el inicio de la reactividad en relación al estadio de desarrollo embrionario o la edad de los animales varía entre las especies.

En momentos posteriores, concretamente a partir del estadio 28, el segmento distal del tracto de salida cardiaco no muestra inmunorreactividad frente al MF20 (Rodríguez et al., 2013). Esta misma situación se da en el cuarto día después de la eclosión en el esturión (Guerrero et al., 2004) y entre las 48 y las 60 hpf en el pez cebra (Grimes et al., 2006). La ausencia de marca positiva frente al MF20 en el extremo anterior del tracto de salida ha sido explicada de manera diferente en sucesivos trabajos. Hu et al. (2001) interpretaron la transición positiva/negativa ante el MF20 como una eliminación de cardiomiocitos por apoptosis, o como una sustitución de las células miocárdicas por células musculares lisas. Por su parte, Guerrero et al. (2004) explicaron la transición como una posible pérdida del fenotipo miocárdico. Estas ideas han sido refutadas por Grimes et al. (2006), quienes demostraron que, en el pez cebra, no se produce tal cambio fenotípico. Lo que realmente ocurre es que, en la región distal del tracto de salida cardiaco, aparece un nuevo segmento, no miocárdico, que provoca el desplazamiento del segmento miocárdico en sentido caudal.

En el pez cebra, el segmento distal del tracto de salida, MF20 negativo, es el precursor del bulbo arterioso (Grimes et al., 2006). Dicho segmento se marca

Publicaciones y Divulgación Científica
UMA UNIVERSIDAD DE MÁLAGA

específicamente con DAF-2DA durante todo el desarrollo, a partir las 48 hpf aproximadamente. En *G. atlanticus*, sin embargo, el segmento distal, que aparece en el estadio 28, no resulta positivo frente al DAF-2DA hasta el estadio 31. Esta diferencia no es fácil de explicar. Es posible que, en los estadios de desarrollo tempranos, las células del segmento distal aún no estén diferenciadas y no expresen la enzima óxido nítrico sintasa en grado suficiente como para producir la cantidad de óxido nítrico necesaria para obtener una señal fluorescente detectable. La divergencia puede deberse también al hecho de que el desarrollo del pez cebra es muy rápido. Los individuos de esta especie se consideran adultos a partir de los tres meses, mientras que los embriones de *G. atlanticus* tardan al menos cinco meses en eclosionar y, una vez eclosionados, aún han de madurar. Por lo tanto, los procesos morfogenéticos muy posiblemente sean mucho más lentos en *G. atlanticus* que en el pez cebra. No puede descartarse, sin embargo, que la ausencia de marca con DAF-2DA en estadios tempranos de *G. atlanticus* se deba simplemente a un problema técnico relacionado con la aplicación del reactivo.

Antes de que reaccione frente al DAF-2DA, el segmento distal se llena de células mesenquimáticas y aparecen elastina y colágeno en la matriz extracelular. En el estadio 33, cuando la cantidad de elastina ha aumentado considerablemente, comienzan a aparecer células que se marcan con anti-α-actina y que alcanzan la zona proximal de los senos de las válvulas conales distales en desarrollo. Por lo tanto, todos los elementos histológicos básicos (células musculares lisas, elastina y colágeno) que componen el bulbo arterioso del corazón adulto de *G. atlanticus* (Durán et al., 2008) están presentes en el segmento distal del tracto de salida embrionario en el estadio 34, justo antes del momento de la eclosión. Sin embargo, estos elementos no están organizados como en el corazón del adulto, lo que indica que la maduración histológica del bulbo arterioso tiene lugar después de la eclosión.

El presente estudio embriológico en *G. atlanticus* se ha llevado a cabo asumiendo que los condrictios poseen el corazón de diseño arquitectónico más primitivo dentro de los vertebrados gnatostomados actuales. En este sentido, los resultados

Publicaciones y Divulgación Científica
UMA UNIVERSIDAD DE MÁLAGA

obtenidos refuerzan la idea de que el bulbo arterioso es verdaderamente una parte del tracto de salida del corazón primitivo de los vertebrados mandibulados (Durán et al., 2008). El bulbo "primitivo" se desarrolla como una estructura bien definida en el extremo distal del polo arterioso del corazón, donde adquiere progresivamente una estructura similar a la arterial, aunque con una organización histológica que lo distingue de la aorta ventral. Además, el bulbo es el último componente del corazón de los condrictios en recubrirse de un epicardio, cuyo origen morfogenético sigue siendo un interrogante.

Como se ha indicado anteriormente, un estudio exhaustivo del tracto de salida cardiaco, efectuado en especímenes juveniles y adultos pertenecientes a una amplia serie de vertebrados, ha demostrado que, en todas ellas, el tracto de salida posee tres componentes histológicos: uno proximal miocárdico, uno intermedio, en el que se solapan las musculaturas cardiaca y lisa y un componente distal de musculatura lisa (Grimes et al., 2010). Estos resultados han sido corroborados en todas las especies de condrictios examinadas en el presente trabajo. Además, el estudio del desarrollo del tracto de salida cardiaco realizado en *G. atlanticus* ha permitido establecer la secuencia en que se forman los tres componentes histológicos durante la vida embrionaria. El segmento proximal es el primero en aparecer y se identifica por su reactividad frente al MF20. A continuación, se desarrolla el segmento distal, MF20-negativo en todo momento, que, después, reacciona positivamente frente al DAF-2DA. Algo más tarde, muchas de sus células se marcan con el anticuerpo anti-α-actina. La superposición de las células musculares lisas del segmento distal con el miocardio del componente proximal sucede más tarde, en el estadio 34. Se sabe que la expresión transitoria de α-actina puede indicar migración celular (Waller et al., 2000) en lugar de definir la identidad de células musculares lisas. Sin embargo, las áreas del tracto de salida en las que aparecen células α-actina positivas durante la vida embrionaria coinciden con las zonas que poseen musculatura lisa en el corazón adulto.

Publicaciones y Divulgación Científica
UMA UNIVERSIDAD DE MÁLAGA

Un tema que aún desata cierta discusión entre los especialistas es la verdadera identidad del bulbo arterioso. Como se ha mencionado en la introducción, parece haberse asumido durante años la idea propuesta por Boas (1901) según la cual el bulbo de los teleósteos no es más que una extensión caudal, intrapericárdica, de la aorta ventral. En relación con esta asunción, es necesario puntualizar que el bulbo arterioso y la aorta ventral de *G. atlanticus* son histomorfológicamente distintos (Durán et al., 2008). Además, los presentes resultados sobre el desarrollo cardiaco obtenidos en *G. atlanticus* demuestran que la morfogénesis del bulbo arterioso en esta especie se produce, desde el momento inicial, en el interior de la cavidad pericárdica y sigue los mismos pasos que en los linajes antiguos de actinopterigios, como los acipenseriformes (*A. naccarii*: Guerrero et al., 2004), y en otros más recientes como los teleósteos (véase, p.ej., *Alosa aspidissima*: Senior, 1909; *Danio rerio*: Grimes et al., 2006). Asimismo, se ha comprobado en *G. atlanticus* que, durante el desarrollo, no hay continuidad entre la musculatura lisa del bulbo arterioso y la de la aorta ventral. Por todo ello, es improbable que el bulbo sea una extensión de la aorta ventral que se introduce en la cavidad pericárdica. Las presentes observaciones en los embriones proporcionan una prueba adicional de que el bulbo no es una modificación de la zona anterior del cono arterioso embrionario como ha sido propuesto clásicamente. El bulbo arterioso es, en sí mismo, un segmento del tracto de salida.

Los presentes hallazgos embriológicos dan pie al planteamiento de la posible existencia de un campo cardiaco secundario o anterior (revisado en Kelly, 2012) en los condrictios. Desde su descripción en el pollo y en el ratón, la presencia de un campo cardiaco secundario en grupos de vertebrados filogenéticamente más antiguos ha sido motivo de especulación (revisado en Grimes et al., 2006; Grimes y Kirby, 2009; Hami et al, 2011; Zhou et al., 2011). Aunque varios estudios han demostrado que el campo cardiaco secundario es simplemente una región del campo cardiogénico primario, más amplio (revisado en Grimes et al., 2010), la comprobación de su existencia en los primeros linajes de los vertebrados ha

Publicaciones y Divulgación Científica
UMA UNIVERSIDAD DE MÁLAGA

sido considerada una cuestión crucial para comprender mejor el desarrollo y la evolución del corazón de los vertebrados. Trabajos recientes han revelado que, en el pez cebra (De Pater et al., 2009; Lazic y Scott, 2011; Hami et al., 2011; Zhou et al., 2011) y en la rana africana *Xenopus laevis* (Brade et al., 2007; Lee y Saint-Jeannet, 2011), el campo cardiaco secundario es similar al de las aves y los mamíferos. Hasta ahora, por lo tanto, ha sido posible identificar un campo cardiaco secundario en especies pertenecientes a cuatro linajes filogenéticamente distantes: teleósteos, anuros, aves y mamíferos. Parece poco probable que este territorio embrionario haya aparecido de manera independiente en cada uno de estos grupos. Es más plausible que ya existiera en el antecesor común a todos ellos. En el presente trabajo no se ha podido contribuir a esclarecer esta cuestión, ya que no se ha identificado el origen de las células involucradas en la formación de los segmentos del tracto de salida del corazón de los condrictios. No obstante, el hecho de que el desarrollo del tracto de salida en una especie de condrictio siga los mismos pasos que en el pez cebra sustenta la noción, ya expresada por Grimes et al. (2010), de que el campo cardiaco secundario ha debido existir desde el inicio de la historia evolutiva de los vertebrados gnatostomados (Grimes et al., 2010). Un apoyo adicional a esta idea proviene de un estudio realizado en el tunicado *Ciona intestinalis* que sugiere que el último antecesor común de los tunicados y los vertebrados tuvo precursores cardiofaríngeos multipotenciales, cuya redistribución podría haber contribuido a la aparición del campo cardiaco secundario (Stolfi et al., 2010).

Es interesante remarcar que, en el pollo, las regiones del polo arterioso resultan fluorescentes desde estadios del desarrollo tempranos tras la incubación con DAF-2DA y que estas regiones acabarán mostrando fenotipo de musculatura lisa. El bulbo arterioso del pez cebra también se muestra reactivo al DAF-2DA (Grimes et al., 2006), lo cual lo asemeja a la base intrapericárdica de los troncos aórtico y pulmonar de las aves. A tenor de estos datos, estos autores concluyen que los teleósteos poseen un campo cardiaco secundario, que aporta miocardio al cono y musculatura lisa al bulbo.

Publicaciones y Divulgación Científica
UMA UNIVERSIDAD DE MÁLAGA

En este punto, conviene recordar la hipótesis propuesta por Grimes et al. (2010) que sugiere un distinto origen de las células musculares lisas presentes en las paredes de la aorta ventral y del bulbo de los condrictios. Los resultados de este estudio coinciden con las observaciones de los citados autores y corroboran la idea de que, al igual que en el resto de los vertebrados, existe un campo cardiaco secundario que, en los condrictios, aportaría los precursores de las células musculares lisas del bulbo arterioso.

Asimismo, los resultados del presente trabajo realizado en embriones de *G. atlanticus* permiten inferir, a falta de una comprobación empírica, que el bulbo arterioso de los condrictios es una estructura derivada del campo cardiaco secundario y que es homólogo a la base de los grandes troncos arteriales de las aves y los mamíferos (Durán et al., 2008; Rodríguez et al., 2013). Dichos resultados, junto con los obtenidos en el pez cebra y en el pollo (Grimes et al., 2006) y los datos sobre la existencia de un campo cardiaco secundario en los anfibios (Brade et al., 2007; Lee y Saint-Jeannet, 2011), apoyan la hipótesis de que, desde el punto de vista evolutivo, la condición derivada del bulbo arterioso de los peces es la base intrapericárdica de los troncos arteriales que emergen del corazón de los amniotas.

En el ámbito del desarrollo embrionario del tracto de salida cardiaco, otro punto de interés es la formación de las válvulas del cono arterioso. Como se ha dicho anteriormente, el cono de *G. atlanticus* está provisto de un conjunto de válvulas que se disponen en dos hileras, proximal y distal. Estas válvulas se originan a partir de crestas endocárdicas, cuyos primeros indicios se aprecian en el estadio 20. Poco después, en el estadio 23, la gelatina de las crestas empieza a poblarse de células mesenquimáticas que se forman a partir del endocardio mediante una transición epitelio-mesénquima (Markwald et al., 1977, 1996; Kinsella y Fitzharris, 1980; Icardo, 1989). Esta invasión celular de la gelatina cardiaca comienza en la zona distal de las crestas y progresa en sentido anteroposterior, para formar los cojines endocárdicos precursores de las válvulas definitivas, en primer lugar los distales, en el estadio 27, y, en segundo lugar, los proximales, en el estadio 30. Aunque la

Publicaciones y Divulgación Científica
UMA UNIVERSIDAD DE MÁLAGA

gelatina cardiaca comienza a poblarse de células en el estadio 23, no es hasta el estadio 28 cuando se inicia el proceso de excavación de los cojines endocárdicos. Concretamente, son los cojines de la hilera distal los primeros en experimentar dicho proceso. Los cojines de la hilera proximal comienzan su excavación en el estadio 31.

En la bibliografía se han propuesto dos modelos para explicar el proceso de excavación valvular. Según el primer primer modelo, dicha excavación consistiría en un proceso de crecimiento distal de los cojines valvulares (Hurlé et al., 1980; Maron y Hutchins, 1974), por el cual el ápice de la valva experimenta un crecimiento mayor que el resto del cojín, con el consiguiente aumento de su tamaño en la zona distal. Según el segundo modelo, en los cojines valvulares se produce una excavación en sentido estricto (Shaner, 1963; Hurlé, 1979; Hurlé y Colvée, 1983; Fernández, 1997), resultante o de un proceso de apoptosis de células endocárdicas de los cojines valvulares (Shaner, 1963; Hurlé, 1979; Hurlé y Colvée, 1983) o bien de la migración de las células mesenquimáticas de los cojines hacia los senos de las válvulas (Fernández, 1997). Los trabajos realizados hasta ahora en teleósteos no son muy concluyentes a este respecto. En la dorada se ha visto que la válvula se origina por un proceso de excavación propiamente dicho, aunque se desconoce el mecanismo celular que lo provoca (Schib, 2000). En su trabajo sobre el desarrollo de la pintarroja, Muñoz-Chápuli et al. (1994b) sugieren que la formación de las valvas se debe a un crecimiento selectivo de su borde libre. Con los datos obtenidos hasta el momento en *G. atlanticus* no es posible asegurar que el desarrollo valvular se deba a una excavación como tal o a un crecimiento diferencial del ápice valvular.

En los vertebrados, el epicardio es la capa externa que recubre todo el corazón. Durante el desarrollo cardiaco, el epicardio deriva de un primordio externo denominado proepicardio, que está formado por un acúmulo de células mesoteliales situado en el límite posterior del corazón, entre el seno venoso y el hígado, en la región ventral alrededor de la zona del septo transverso (Pérez-Pomares et al., 2009). Se han descrito dos mecanismos de transferencia de las células

Publicaciones y Divulgación Científica
UNIVERSIDAD DE MÁLAGA

proepicárdicas a la superficie del corazón, que, en ocasiones, coexisten en la misma especie (revisado en Muñoz-Chápuli et al., 2002). Según el primer mecanismo, las células proepicárdicas se desprenden y flotan libremente en la cavidad pericárdica. Después, se adhieren en áreas concretas del miocardio, sobre todo en los surcos atrioventricular y conoventricular, y experimentan una serie de modificaciones para configurar el epicardio definitivo. Este primer mecanismo de transferencia es el único que se ha observado en la pintarroja (Muñoz-Chápuli et al., 1997) y se ha detectado también en el ajolote (Fransen y Lemanski, 1990), el ratón (Komiyama et al., 1987) y la tupaya (Kuhn y Liebherr, 1988). El otro mecanismo de transferencia del proepicardio implica la adhesión directa de vellosidades proepicárdicas a la superficie cardiaca, generalmente en la zona dorsal de los ventrículos y en el surco atrioventricular. Este segundo mecanismo parece ser el principal en los embriones de pollo (Männer, 1992, 1993) y codorniz (Virágh et al., 1993) y coexiste con el primer mecanismo en el esturión (Icardo et al., 2009) y en el anuro *X. laevis* (Jahr et al., 2008).

El proepicardio de *G. atlanticus* es muy similar al de la pintarroja. Asimismo, la transferencia de células proepicárdicas, que flotan en la cavidad pericárdica para, finalmente, unirse a la superficie del miocardio, es similar en ambas especies de elasmobranquios. No obstante, en la pintarroja parece que las células proepicárdicas acaban cubriendo toda la superficie del corazón (Muñoz-Chápuli et al., 1997). Conviene mencionar que, cuando se realizó el citado trabajo sobre el desarrollo del epicardio, se desconocía la existencia de un bulbo en el polo arterioso del corazón de la pintarroja. En el presente estudio efectuado en *G. atlanticus*, no se han detectado células proepicárdicas uniéndose a la superficie del bulbo arterioso en formación, como tampoco se han observado en el esturión (Icardo et al., 2009). No obstante, por una parte, se sabe que, en el embrión de pollo, el epicardio que recubre la región distal, no miocárdica, del tracto de salida procede del epitelio localizado en la unión entre dicha región y la cavidad pericárdica (Männer, 1999; Pérez-Pomares et al., 2003). Por otra parte, en trabajos recientes se ha propuesto que la región distal no miocárdica del tracto de salida de los amniotas, que durante

Publicaciones y Divulgación Científica
UNIVERSIDAD DE MÁLAGA

el desarrollo se remodela y se tabica dando lugar la porción basal, intrapericárdica, de los grandes troncos arteriales, es homóloga al bulbo arterioso de los condrictios (Durán et al., 2008). Es, por lo tanto, plausible que el epicardio del bulbo arterioso de los condrictios tenga el mismo origen embrionario que el que recubre la región distal del tracto de salida de los amniotas. En las especies incluidas en el presente estudio, se ha constatado que los epicardios que recubren el cono arterioso y el bulbo arterioso muestran una morfología distinta, lo que representa un indicio más de que el epicardio del bulbo y del cono posiblemente tienen orígenes diferentes.

Aspectos evolutivos

La presencia de un bulbo arterioso en los gnatostomados filogenéticamente basales permite concluir que esta estructura anatómica ya no puede ser considerada como una apomorfía de los actinopterigios (Durán et al., 2008). Sin embargo, el origen evolutivo del bulbo sigue siendo una cuestión abierta. Se necesitan más estudios para determinar si apareció en los condrictios o en un periodo anterior a los vertebrados gnatostomados, es decir, en los agnatos. Los corazones de los mixines se componen de un seno venoso, un atrio y un ventrículo, mientras que muchos autores consideran que en las lampreas existe un cono arterioso en la porción más distal de la cavidad pericárdica (Moorman y Christoffels, 2003; Guerrero et al., 2004; Simöes-Costa et al., 2005). Sin embargo, aunque puede ser un caso de nomenclatura confusa, otros autores afirman que el segmento distal del corazón de las lampreas consiste en un bulbo arterioso (Fontaine, 1958; Yamauchi, 1980; Santer, 1985), que contiene material fibroso y células musculares lisas (Yamauchi, 1980; Wright, 1984). Dicho material fibroso se presenta a modo de microfibrillas que pueden representar la forma primitiva de las fibras elásticas (Wright, 1984). En cualquier caso, la existencia de un bulbo arterioso en los condrictios es importante desde el punto de vista evolutivo, ya que son los gnatostomados actuales que poseen el diseño del corazón más primitivo.

Publicaciones y Divulgación Científica
UMA UNIVERSIDAD DE MÁLAGA

Sobre esta base, es posible afirmar que el concepto clásico del corazón primitivo de los gnatostomados, según el cual el cono arterioso conecta el ventrículo con la aorta ventral, es incorrecto. Entre ambos elementos se encuentra el bulbo arterioso. Por lo tanto, el corazón primitivo de los gnatostomados consta de cinco componentes intrapericárdicos: el seno venoso, el atrio, el ventrículo, el cono arterioso y el bulbo arterioso. A este respecto hay que señalar que, en el corazón de los condrictios, existe el denominado segmento atrioventricular, caracterizado por su bajo contenido de miosina de cadena pesada, que se interpone entre el atrio y el ventrículo (Franco et al., 2002). Sin embargo, parece que no hay un asentimiento claro acerca de si este segmento atrioventricular constituye un sexto componente en el corazón de los gnatostomados primitivos.

En los actinopterigios basales, el bulbo arterioso persiste como un componente tubular, que coexiste con un cono arterioso bien desarrollado. En cambio, en los teleósteos, el bulbo arterioso se ha desarrollado como una estructura prominente, con una amplia gama de variantes estructurales (Icardo et al., 1999a, b, 2000), mientras que el cono se ha reducido de tamaño considerablemente, sin llegar a desaparecer (Icardo, 2006).

En el linaje de los sarcopterigios, el dipnoo africano *P. dolloi* posee un tracto de salida cardiaco en el que se distinguen dos porciones. Una ocupa el tercio proximal del tracto de salida; es el cono arterioso, que contiene únicamente musculatura cardiaca. La otra porción, que abarca los dos tercios restantes, distales, del tracto de salida tiene una estructura de tipo arterial, pero posee una capa de miocardio en toda su longitud (Icardo et al., 2005). Más recientemente, se ha demostrado, sin embargo, que en los peces pulmonados *P. dolloi*, *Lepidosiren paradoxa* y *Neoceratodus forsteri*, el miocardio del cono arterioso no llega hasta el límite anterior del pericardio, de manera que la última porción del tracto de salida posee, únicamente, musculatura lisa (Grimes et al., 2010).

En los embriones de aves y mamíferos, el conotruncus conecta el ventrículo derecho en desarrollo con el saco aórtico y es en el conotruncus donde se forman los cojines o crestas mesenquimáticas que dan lugar a las válvulas del tracto de

Publicaciones y Divulgación Científica
UMA UNIVERSIDAD DE MÁLAGA

salida. En un primer momento, la unión de la parte distal del tracto de salida con el saco aórtico se encuentra en el límite craneal de la cavidad pericárdica (Webb et al., 2003). Más tarde en el desarrollo, la parte distal del conotruncus se diferencia como las porciones intrapericárdicas de los troncos aórtico y pulmonar. El mecanismo que causa la aparente desaparición o retracción de la pared miocárdica distal del conotruncus ha sido durante mucho tiempo uno de los aspectos más controvertidos de la formación del corazón de los tetrápodos (Webb et al., 2003; Restivo et al., 2006). El hallazgo de que el campo cardiaco secundario aporta, además de miocardio, musculatura lisa al polo arterioso del corazón (Waldo et al., 2005b), en especial en la zona entre el ventrículo y la base de las grandes arterias, es crucial para comprender mejor este cambio morfogenético.

El mecanismo por el cual se forman los segmentos del tracto de salida cardiaco en los primeros vertebrados gnatostomados es similar al que ocurre en los amniotas. En el esturión, que comparte muchas características morfológicas con los condrictios, todo el tracto de salida embrionario muestra un fenotipo miocárdico en el inicio del desarrollo cardiaco (Guerrero et al., 2004). Más tarde, la porción distal del tracto de salida consiste en un bulbo arterioso no miocárdico (Guerrero et al., 2004). Es probable que esta musculatura lisa se añada al polo arterioso, en lugar de existir una transición fenotípica como se propuso en un primer momento (Guerrero et al., 2004). Estos datos, junto con los resultados obtenidos mediante el uso de DAF-2DA en embriones de pez cebra, de pollo (Grimes et al., 2006) y de *G. atlanticus* (en el presente estudio) indican que la condición derivada del bulbo arterioso de los primeros gnatostomados es la base intrapericárdica de los troncos aórtico y pulmonar de los amniotas. Sobre esta base, parece razonable asumir, de acuerdo con Icardo (2006), que la condición derivada del cono arterioso de los gnatostomados primitivos es el conotruncus de los amniotas. En el conotruncus de los amniotas se forman los cojines endocárdicos precursores de las válvulas del tracto de salida. En la condición primitiva, como ocurre en los condrictios, el cono arterioso embrionario es un tubo recto tapizado por crestas mesenquimáticas, que darán lugar a un número variable de válvulas conales (Sans-Coma et al., 1995).

Publicaciones y Divulgación Científica
UMA UNIVERSIDAD DE MÁLAGA

En resumen, desde el punto de vista evolutivo, los presentes hallazgos, junto con los datos bibliográficos, indican que: 1) el tracto de salida del corazón de los vertebrados gnatostomados filogenéticamente basales consta de dos segmentos distintos, un cono arterioso miocárdico y un bulbo arterioso no miocárdico; 2) en los adultos, el cono y el bulbo persisten a lo largo de la evolución; 3) el cono arterioso embrionario de los condrictios es morfológicamente equivalente al conotruncus embrionario de los amniotas; y 4) en los amniotas, el componente no miocárdico del tracto de salida, que es homólogo al bulbo arterioso de los condrictios, se remodela y se tabica, convirtiéndose en las porciones basales, intrapericárdicas, de los grandes troncos arteriales que emergen del corazón.

Publicaciones y Divulgación Científica
UNIVERSIDAD DE MÁLAGA

Conclusiones

Publicaciones y
Divulgación Científica
UNIVERSIDAD
DE MÁLAGA

UNIVERSIDAD DE MÁLAGA
Publicaciones y Divulgación Científica

1. En contra de la noción clásica de que el tracto de salida cardiaco de los condrictios (holocéfalos y elasmobranquios) está constituido exclusivamente por el cono arterioso, de naturaleza miocárdica y provisto de válvulas, los presentes hallazgos demuestran que, en los peces cartilaginosos, dicha región del corazón consta de un cono, proximal con respecto al ventrículo, y de un segmento distal carente de miocardio y de válvulas.

2. Los datos morfológicos y embriológicos obtenidos indican que dicho segmento distal, cuyas paredes están formadas principalmente por musculatura lisa, elastina y colágeno, es homólogo al bulbo arterioso tanto de los actinopterigios de linajes antiguos, como de los Teleósteos. Por tanto, el tracto de salida cardiaco de los condrictios consta de cono arterioso y bulbo arterioso, de manera que el bulbo no se puede seguir considerando una apomorfía de los peces óseos.

3. La forma, el tamaño y, hasta cierto punto, la estructura histológica del bulbo arterioso de los condrictios están mucho más correlacionados con la posición filogenética de las especies que con cualquier peculiaridad de sus respectivos modos de vida.

4. Desde el punto de vista histológico y como en otros vertebrados, el tracto de salida de los condrictios presenta tres componentes longitudinales, el proximal, miocárdico, el distal, de musculatura lisa, y el intermedio, en el que se solapan ambas musculaturas. El proximal y el intermedio conforman anatómicamente el cono; el distal se corresponde con el bulbo.

5. En los condrictios, el bulbo arterioso se desarrolla en la porción distal del tracto de salida cardiaco embrionario tras la aparición del cono arterioso embrionario, en el que se desarrollan las válvulas (conales) por excavación de los cojines endocárdicos.

Publicaciones y Divulgación Científica
UMA UNIVERSIDAD DE MÁLAGA

6. Las presentes observaciones sobre la morfogénesis del bulbo arterioso corroboran que se trata de un segmento cardiaco con entidad propia, disintiendo así de las hipótesis clásicas que lo consideran ya sea una extensión intrapericárdica de la aorta, ya sea una modificación de la parte distal del cono arterioso.

7. Al igual que el bulbo arterioso de los actinopterigios, el de los condrictios parece ser un derivado del campo cardiaco secundario.

8. Los hallazgos embriológicos sugieren que, en los condrictios, el epicardio que reviste el bulbo arterioso tiene un origen morfogenético distinto del que recubre toda la parte miocárdica del corazón.

9. Los datos referentes a los condrictios y actinopterigios actuales sugieren que el tracto de salida cardiaco estuvo constituido por un cono arterioso y un bulbo arterioso desde el inicio de la historia evolutiva de los vertebrados gnatostomados.

10. Los resultados embriológicos relativos a condrictios sustentan la idea, basada en hallazgos previos en actinopterigios, de que el bulbo arterioso de los vertebrados pisciformes es homólogo a las porciones basales, intrapericárdicas, de la aorta y de la arteria pulmonar de las aves y de los mamíferos.

Publicaciones y Divulgación Científica
UNIVERSIDAD DE MÁLAGA

Bibliografía

Publicaciones y
Divulgación Científica
UNIVERSIDAD DE MÁLAGA

UNIVERSIDAD DE MÁLAGA
Publicaciones y Divulgación Científica

Abel DC, Lowell WR, Graham JB y Shabetai R (1987). Elasmobranch pericardial function. II: The influence of pericardial pressure on cardiac stroke volume in horn sharks and blue sharks. Fish Physiol Biochem 4: 5-14.

Abu-Issa R y Kirby ML (2007). Heart field: from mesoderm to heart tube. Annu Rev Cell Dev Biol 23: 45-68.

Abu-Issa R y Kirby ML (2008). Patterning of the heart field in the chick. Dev Biol 319: 223-233.

Abu-Issa R, Waldo K y Kirby ML (2004). Heart fields: one, two or more? Dev Biol 272: 281–285.

Agius C y Roberts RJ (2003). Melano-macrophage centres and their role in fish pathology. J Fish Dis 26: 499-509.

Alessio G y Gandolfi G (1975). Riproduzione artificiale di orata, *Sparus aurata* (L.) (Osteichthyes, Sparidae). IV. Sviluppo embrionale e postnatale. Memorie dell'Istituto Lombardo - Accademia di Scienze e Lettere, Vol. XXVI, Memoria 3.

Anderson RH, Webb S, Brown NA, Lamers WH y Moorman AF (2003). Development of the heart: (3) formation of the ventricular outflow tract, arterial valves, and intrapericardial arterial trunks. Heart 89: 1110–1118.

Anthony J, Millot J y Robineau D (1965). The heart and ventral aorta of *Latimeria chalumnae* (coelacanthous fish). C R Acad Sci Hebd Seances Acad Sci D 261:223-226.

Axelsson M, Driedzic WR, Farrell AP y Nilsson S (1989). Regulation of cardiac output and gut blood flow in the sea raven, *Hemitripterus americanus*. Fish Physiol and Biochem 6: 315-326.

Balani K, Brito FC, Kos L y Agarwal A (2009). Melanocyte pigmentation stiffens murine cardiac tricuspid valve leaflet. J R Soc Interface 6: 1097-1102.

Balfour FM (1876). The development of the elasmobranch fishes. J Anat Physiol 10: 672-688.

Balfour FM (1878). A monograph on the Development of Elasmobranch Fishes. Macmillan and Co, London.

Ballard WW, Mellinger J y Lechenault H (1993). A series of normal stages for development of *Sciliorhinus canicula*, the lesser spotted Dogfish (Chondrichthyes: Scyliorhinidae). J Exp Zool 267: 318-336.

Benjamin M, Norman D, Santer RM y Scarborough D (1983). Histological, histochemical and ultrastructural studies on the bulbus arteriosus of the stickeldacks, *Gasterosteus aculeatus* and *Pungitius pungitius* (Piscces: Teleostei). J Zool 200: 325-346.

Benjamin M, Norman D, Scarborough D y Santer RM (1984). Carbohydrate-containing endothelial cells lining the bulbus arteriosus of teleosts and the conus arteriosus of elasmobranches. J Zool 202: 383-392.

Berge I (1979). The cardiac ultrastructure of *Chimaera monstrosa* L. (Elasmobranchii : Holocephali). Cell Tissue Res 201: 181-195.

Publicaciones y Divulgación Científica
UNIVERSIDAD DE MÁLAGA

Bertin L (1958). Appareil circulatoire. En: Grassé P (ed) Traité de Zoologie, vol XIII, fasc 2 Masson, Paris, pág 1399-1458.

Bertmar G (1962). On the ontogeny and evolution of the arterial vascular system in the head of the African characidean fish *Hepsetus odöe*. Acta Zool 43: 255-295.

Bertrand JA, Gil de Sola L, Papaconstantinou C, Relini G y Souplet A (2002a). The general specifications of the MEDITS surveys. Sci Mar 66: 9-17.

Bertrand JA, Leonori I, Première P-Y y Cosimi G (2002b). Depth trajectory and performance of a trawl used for an international bottom trawl survey in the Mediterranean. Sci Mar 66: 169-182.

Boas JEV (1880a). Über Herz und Arterienbogen bei *Ceratodus* und *Protopterus.* Morph Jahrb 6: 321-354.

Boas JEV (1880b). Über den Conus arteriosus bei *Butirinus* und bei anderen Knochenfischen. Morph Jahrb 6: 527-534.

Boas JEV (1901). Lehrbuch der Zoologie. Gustav Fischer, Jena.

Brade T, Gessert S, Kühl M y Pandur P (2007). The amphibian second heart field: *Xenopus islet-1* is required for cardiovascular development. Dev Biol 311: 297-310.

Brand T (2003). Heart development: molecular insights into cardiac specification and early morphogenesis. Dev Biol 258: 1-19.

Braun MH, Brill RW, Gosline JM y Jones DR (2003). Form and function of the bulbus arteriosus in yellowfin tuna (*Thunnus albacares*), bigeye tuna (*Thunnus obesus*) and blue marlin (*Makaira nigricans*): static properties. J Exp Biol 206: 3311-3326.

Brito FC y Kos L (2008). Timeline and distribution of melanocyte precursors in the mouse heart. Pigment Cell Melanoma Res 21: 464-470.

Bruneau BG (2002). Transcriptional regulation of vertebrate cardiac morphogenesis. Circ Res 90: 509-519.

Buckingham M, Meilhac S y Zaffran S (2005). Building the mammalian heart from two sources of myocardial cells. Nat Rev Genet 6: 826–35.

Bugge J (1961). The heart of the African lungfish, Protopterus. Vidensk Meddr Dansk Natuhr Foren 123: 193–210.

Burggren WW y Johansen K (1986). Circulation and respiration in lungfishes (Dipnoi). J Morphol Suppl 1: 217–236.

Butler PJ y Taylor EW (1975). The effect of progressive hypoxia on respiration in the dogfish (*Scyliorhinus canicula)* at different seasonal temperatures. J Exp Biol 63: 117-130.

Cai CL, Liang X, Shi Y, Chu PH, Pfaff SL, Chen J y Evans S (2003). Isl1 identifies a cardiac progenitor population that proliferates prior to differentiation and contributes a majority of cells to the heart. Dev cell 5: 877-889.

Publicaciones y Divulgación Científica
UNIVERSIDAD DE MÁLAGA

Carazzi D (1905). Sul sistema arterioso di Selache maxima e di altri Squalidi (*Acanthias vulgaris, Mustelus vulgaris, Scyllium catulus, S. Canicula, Squatina vulgaris*). Anat Anz 26: 63-96.

Chuai M y Weijer CJ (2009). Regulation of cell migration during chick gastrulation. Curr Opin Genet Dev 19: 343-349.

Colas JF, Lawson A y Schoenwolf GC (2000). Evidence that translation of smooth muscle alpha-actin mRNA is delayed in the chick promyocardium until fusion of the bilateral heart-forming regions. Dev Dyn 218: 316-330.

Compagno LJV (1984). FAO Species Catalogue. Vol 4. Sharks of the world. An annotated and illustrated catalogue of shark species known to date. Part 1 - Hexanchiformes to Lamniformes. Part 2- Carcharhiniformes. FAO Fish Synop 125, 655 pp.

Cui C, Yang X, Chuai M, Glazier JA y Weijer CJ (2005). Analysis of tissue flow patterns during primitive streak formation in the chick embryo. Dev Biol 284: 37-47.

Davie PS y Farrell AP (1991). The coronary and luminal circulations of the myocardium of fishes. Can J Zool 69: 1993-2001.

De Andrés AV, Durán AC, Muñoz-Chápuli R y Sans-Coma V (1998). Las arterias coronarias de *Squatina squatina (L., 1758)* y *Squatina oculata Bonaparte, 1840* (Elasmobranchii, Squatiniformes). Bol R Soc Española Hist Nat (Sec. Biol.) 94: 67-94.

De Andrés AV, Munoz-Chapuli R, Sans-Coma V y Garcia-Garrido L (1990). Anatomical studies of the coronary system in elasmobranchs: I. Coronary arteries in lamnoid sharks. Am J Anat 187: 303-310.

De Andrés AV, Munoz-Chapuli R, Sans-Coma V y Garcia-Garrido L (1992). Anatomical studies of the coronary system in elasmobranchs: II. Coronary arteries in hexanchoid, squaloid, and carcharhinoid sharks. Anat Rec 233: 429-439.

De Andrés AV, Munoz-Chapuli R y Sans-Coma V (1993). Development of the coronary arteries and cardiac veins in the Dogfish (*Scyliorhinus canicula*). Anat Rec 235: 436-442.

De la Cruz MV, Gomez CS, Arteaga MM y Argüello C (1977). Experimental study of the development of the truncus and the conus in the chick embryo. J Anat 123: 661-686.

De Pater E, Clijsters L, Marques SR, Lin YF, Garavito-Aguilar ZV, Yelon D y Bakkers J (2009). Distinct phases of cardiomyocyte differentiation regulate growth of the zebrafish heart. Development 136: 1633-1641.

De Vries R y De Jager S (1984). The gill in the spiny dogfish, *Squalus acanthias*: respiratory and nonrespiratory function. Am J Anat 169: 1–29.

Didier DA, LeClair EE y Vanbuskirk DR (1998). Embryonic staging and external features of development of the chimaeroid fish, *Callorhinchus milii* (Holocephali, Callorhinchidae). J Morphol 236: 25-47.

Dolley DH y Guthrie FV (1921). The pigmentation of heart muscle. J M Res 42: 289.

Publicaciones y Divulgación Científica
UNIVERSIDAD DE MÁLAGA

Donald JA, Broughton BRS y Bennett MB (2004). Vasodilator mechanisms in the dorsal aorta of the giant shovelnose ray, *Rhinobatus typus* (Rajiformes; Rhinobatidae). Comp Bioch Physiol A 137: 21–31.

Douady CJ, Dosay M, Shivji MS y Stanhope MJ (2003). Molecular phylogenetic evidence refuting the hypothesis of batoidea (rays and skates) as derived sharks. Mol Phylogenet Evol 26: 215-221.

Dremière P-Y, Fiorentini L, Cosimi G, Leonori I, Sala A y Spagnolo A (1999). Escapement from the main body of the bottom trawl used for the Mediterranean international trawl survey (MEDITS). Aquat Living Resor 12: 207-217.

Durán AC, Fernández B, Grimes AC, Rodríguez C, Arqué JM y Sans-Coma V (2008). Chondrichthyans have a bulbus arteriosus at the arterial pole of the heart: morphological and evolutionary implications. J Anat 213: 597-606.

Durán AC, Reyes-Moya I, Torres-Prioris A, Machuca A, Fernández B y Sans-Coma V (2013). Pigmentation of the Heart in the Bichir, *Polypterus senegalus*. 10th ICVM. Anat Rec 296 (Vol esp 1): P-078.

Durán AC, Rodríguez C, Gil de Sola L, Fernández B, Arque JM y Sans-Coma (2010). Intimal thickening of coronary arteries in the rabbitfish, *Chimaera monstrosa* L. (Chondrichthyes: Holocephali). J Fish Dis 33: 675-682.

Dyer LA y Kirby ML (2009). The role of secondary heart field in cardiac development. Dev Biol 336: 137-144.

Eddy FB, y Tibbs P (2003). Effects of nitric oxide synthase inhibitors and a substrate, L-arginine, on the cardiac function of juvenile salmonid fish. Comp Bioch Physiol C 135: 137–144.

Evans DH (1992). Evidence for the presence of A1 and A2 adenosine receptors in the ventral aorta of the dogfish shark, *Squalus acanthias*. J Comp Physiol B 162: 179–183.

Evans DH (2001). Vasoactive receptors in abdominal blood vessels of the dogfish shark, *Squalus acanthias*. Physiol Biochem Zool 74: 120–126.

Evans DH y Gunderson MP (1998). A prostaglandin, not NO, mediates endothelium-dependent dilation in ventral aorta of shark (*Squalus acanthias*). Am J Physiol 274: R1050–R1057.

Evans DH, Gunderson M y Cegelis C (1996). ETB-type receptors mediate endothelin-stimulated contraction in the aortic vascular smooth muscle of the spiny dogfish shark, *Squalus acanthias*. J Comp Physiol 165: 659–664.

Evans DH y Harrie AC (2001). Vasoactivity of the ventral aorta of the American eel (*Anguilla rostrata*), Atlantic hagfish (*Myxine glutinosa*), and sea lamprey (*Petromyzon marinus*). J Exp Zool 289: 273–284.

Evans DH, Harrie AC y Kozlowski MS (2003). Characterization of the effects of vasoactive substances on the bulbus arteriosus of the eel, *Anguilla rostrata*. J Exp Zool 297(A): 45–51.

Publicaciones y Divulgación Científica
UNIVERSIDAD DE MÁLAGA

Evans DH, Toop T, Donald J y Forrest JN Jr (1993). C- type natriuretic peptides are potent dilators of shark vascular smooth muscle. J Exp Zool 265: 84–87.

Fange R (1986). Lymphoid organs in sturgeons (Acipenseridae). Vet Immunol Immunopathol 12: 153-161.

Farrell AP (1981). Cardiovascular changes in the lingcod (*Ophiodon elongates*) following adrenergic and cholinergic drug infusions. J Exp Biol 91: 293-305.

Farrell AP (2002). Coronary arteriosclerosis in salmon: growing old or growing fast? Comp Biochem Physiol A Comp Physiol 132: 723-735.

Farrell AP y Jones DR (1992). The Heart. En: Hoar WS, Randall DJ y Farrell AP (eds) Fish Physiology Vol 12: The Cardiovascular System. Part A. Academic Press, San Diego, pág. 1-87.

Fernández B (1997). Tabicación del tracto de salida cardiac y desarrollo embrionario de la válvula aórtica bicúspide en el hamster sirio, *Mesocricetus auratus* (Waterhouse, 1938). Tesis Doctoral. Universidad de Málaga.

Fiorentini L, Dreemière P-Y, Leonori I, Sala A y Palumbo V (1999). Efficiency of the bottom trawl used for the Mediterranean international trawl survey (MEDITS). Aquat Living Resour 12: 187-205.

Fishman MC y Chien KR (1997). Fashioning the vertebrate heart: earliest embryonic decisions. Development 124: 2099-2117.

Fishman MC, Stainier DY, Breitbart RE y Westerfield M (1997). Zebrafish: Genetic and embryological methods in a transparent vertebrate embryo. Meth Cell Biol 52: 67-82.

Fontaine M (1958). Classe des Cyclostomes. Formes actuelles. Super-ordres des Petromyzonoidea et des Myxinoidea. En: Grasseé, P (ed) Traité de Zoologie, vol XIII, fasc 1, Masson, París, pág 13–172.

Foxon GEH (1950). A description of the coronary arteries in dipnoan fishes and some remarks on their importance from the evolutionary standpoint. J Anat 84: 121-131.

Franco D, Gallego A, Habets PE, Sans-Coma V y Moorman AF (2002). Species-specific differences of myosin content in the developing cardiac chambers of fish, birds, and mammals. Anat Rec 268: 27-37.

Franco-Belussi L, Santos LRDS, Zieri R y De Oliveira C (2011). Visceral pigmentation in four *Dendropsophus* species (Anura: Hylidae): Occurrence and comparison. Zool Anz 250: 102-110.

Franco-Belussi L, De Souza Santos LR, Zieri R y De Oliveira C (2012). Visceral pigmentation in three species of the genus *Scinax* (Anura: Hylidae): distinct morphological pattern. Anat Rec 295: 298-306.

Fransen ME y Lemanski LF (1990). Epicardial development in the axolotl, *Ambystoma mexicanum*. Anat Rec 226: 228–236.

Publicaciones y Divulgación Científica
UMA UNIVERSIDAD DE MÁLAGA

Gallego A, Durán AC, de Andrés AV, Navarro P y Muñoz-Chápuli M (1997). Anatomy and development of the sinoatrial valves in the dogfish (*Scyliorhinus canicula*). Anat Rec 284: 224–232.

Garcia-Martinez V y Schoenwolf GC (1993). Primitive-streak origin of the cardiovascular system in avian embryos. Dev Biol 159: 706-719.

Garman S (1885). *Chlamydoselachus anguineus.* Bull Mus Comp Zool Harvard XII.

Garman SW (1913). The Plagiostomia (sharks, skates and rays). Memoirs of Harvard Museum of Comparative Zoologie 36: 1-528.

Garofalo F, Imbrogno S, Tota B y Amelio D (2012). Morpho-functional characterization of the goldfish (*Carassius auratus* L.) heart. Comp Biochem Physiol A Mol Integr Physiol 163: 215-222.

Gegenbauer C (1866). Zur vergleichenden Anatomie des Herzens. Jena Z Naturwiss 2: 365-383.

Gegenbauer C (1891). Über den Conus arteriosus der Fische. Morph Jahrb 17: 596-610.

Gegenbauer C (1901). Das Herz als Kiemenherz. En: Vergleiohende Anatomie der Wirbelthiere mir Berücksichtigung der Wirbellosen Vol II, Leipzig.

Grant RT y Regnier M (1926). The comparative anatomy of the cardiac coronary vessels. Heart 13: 285-317.

Greer-Walker M, Santer M, Benjamin M y Norman D (1985). Heart structure of some deepsea fish (Teleostei: Macrouridae). J Zool London 205: 75-89.

Grimes AC y Kirby ML (2009). The outflow tract of the heart in fishes: anatomy, genes and evolution. J Fish Biol 74: 983-1036.

Grimes AC, Stadt HA, Shepherd IT y Kirby ML (2006). Solving an enigma: arterial pole development in the zebrafish heart. Dev Biol 290: 265-276.

Grimes AC, Durán AC, Sans-Coma V, Hami D, Santoro MM y Torres M (2010). Phylogeny informs ontogeny: a proposed common theme in the arterial pole of the vertebrate heart. Evol Dev 12: 552-567.

Grodzinski Z (1938). Das BlutgefäBsystem der Fische. En: Bronn HG (ed) Klassen und Ordnungen des Tierreichs, vol. VI, CF Winter, Leipzig, pág. 1-77.

Guerrero A, (2007). Desarrollo del corazón del esturión *Acipenser naccarii*. Tesis Doctoral. Universidad de Málaga.

Guerrero A, Icardo JM, Durán AC, Gallego A, Domezain A, Colvee E y Sans-Coma V (2004). Differentiation of the cardiac outflow tract components in alevins of the sturgeon *Acipenser naccarii* (Osteichthyes, Acipenseriformes): implications for heart evolution. J Morphol 260: 172–183.

Halpern MH y May MM (1958). Phylogenetic study of the extracardiac arteries to the heart. Am J Anat 102: 469-480.

Publicaciones y Divulgación Científica
UNIVERSIDAD DE MÁLAGA

Hami D, Grimes AC, Tsai HJ y Kirby ML (2011). Zebrafish cardiac development requires a conserved secondary heart field. Dev 138: 2389-2398.

Hamlett WC, Schwartz R, Schmeinda R y Cuevas E (1996). Anatomy, histology, and development of the cardiac valvular system in elasmobranchs. J Exp Zool 275: 83-94.

Hipkins SF (1985). Adrenergic responses of the cardiovascular system of the eel, *Anguilla australis, in vivo*. J Exp Zool 235: 7-20.

Hu N, Sedmera D, Yost HJ y Clark EB (2000). Structure and function of the developing zebrafish heart. Anat Rec 160: 148-157.

Hu N, Yost HJ y Clark EB (2001). Cardiac Morphology and Blood Pressure in the Adult Zebrafish. Anat Rec 264: 1–12.

Hunter E, Buckley AA, Stewart C y Metcalfe JD (2005a). Migratory behaviour of the thornback ray, *Raja clavata*, in the southern North Sea. J Mar Biol Asso UK 85: 1095-1105.

Hunter E, Buckley AA, Stewart C y Metcalfe JD (2005b). Repeated seasonal migration by a thornback ray in the southern North Sea. J Mar Biol Ass UK 85: 1199-1200.

Hurlé JM (1979). Scanning and light microscope studies of the development of the chick embryo semilunar heart valves. Anat Embryol 157: 69-80.

Hurlé JM y Colvée E (1983). Changes in the endothelial morphology of the developing semilunar heart valves. A TEM and SEM study in chick. Anat Embryol 167: 61-67.

Hurlé JM, Colvée E y Blanco AM (1980). Development of mouse semilunar valves. Anat Embryol 160: 83-91.

Hyrtl J (1872). Die Kopfarterien der Haifische. Denkschr Akad Wiss math Naturw, Wien 32: 263–275.

Icardo JM (1989). Changes in endocardial cell morphology during development of the endocardial cushions. Anat Embryol 179: 443-448.

Icardo JM (2006). Conus arteriosus of teleost heart: dismissed, but not missed. Anat Rec 288: 900–908.

Icardo JM, Brunelli E, Perrotta I, Colvée E, Wong WP y Ip YK (2005). Ventricle and outflow tract of the African lungfish *Protopterus dolloi*. J Morphol 265: 43–51.

Icardo JM, Colvée E, Cerra MC y Tota B (1999a). Bulbus arteriosos of the Antarctic teleosts. I. the white-blooded *Chionodraco hamatus*. Anat Rec 254: 396-407.

Icardo JM, Colvée E, Cerra MC y Tota B (1999b). Bulbus arteriosos of the Antarctic teleosts. II. The red-blooded *Trematomus bernacchii*. Anat Rec 256: 116-126.

Icardo JM, Colvée E, Cerra MC y Tota B (2000). The bulbus arteriosus of stenothermal and temperate teleosts: a morphological approach. J Fish Biol 57(A): 121-135.

Publicaciones y Divulgación Científica
UNIVERSIDAD DE MÁLAGA

Icardo JM, Colvée E, Cerra MC y Tota B (2002a). The structure of the conus arteriosus of the sturgeon (*Acipenser naccarii*) heart. I. The conus valves and the subendocardium. Anat Rec 267: 17-27.

Icardo JM, Colvée E, Cerra MC y Tota B (2002b). The structure of the conus arteriosus of the sturgeon (*Acipenser naccarii*) heart. II. The myocardium, the subepicardium and the conus-aorta transition. Anat Rec 268: 388-398.

Icardo JM y Colvée E (2011). The atrioventricular region of the teleost heart. A distinct heart segment. Anat Rec 294: 236-242.

Icardo JM, Guerrero A, Durán AC, Gallego A, Domezaín A, Colvée E y Sans-Coma V (2004). The development of the sturgeon heart. Anat Embryol 208: 439-449.

Icardo JM, Guerrero A Durán AC, Colvee E, Domezain A y Sans-Coma V (2009). The development of the epicardium in the sturgeon *Acipenser naccarii*. Anat Rec 292: 1593-1601.

Icardo JM, Schib JL, Ojeda JL, Durán AC, Guerrero A, Colvée E, Amelio D y Sans-Coma V (2003). The conus valves of the adult gilthead seabream (*Sparus auratus*). J Anat 202: 537-550.

Inoue JG, Miya M, Lam K, Tay B-H, Danks JA, Bell J, Walker TI y Venkatesh B (2010). Evolutionary origin and phylogeny of the modern holocephalans (Chondrichthyes: Chimaeriformes): a mitogenomic perspective. Mol Biol Evol 27: 2576-2586.

Jahr M, Schlueter J, Brand T, Männer J (2008). Development of proepicardium in *Xenopus laevis*. Dev Dyn 237: 3088–3096.

Johansen K (1962). Cardiac output and pulsatil aortic flow in the teleost, *Gadus morhua*. Comp Biochem Physiol 7: 169-174.

Johansen K y Burggren W (1980). Cardiovascular function in the lower vertebrates. En: Bourne, GH (ed.) Hearts and Heart-like Organs, Vol 1. Academic Press, New York, pág 61-117.

Johansen K, Franklin DL y Van Citters RL (1966). Aortic blood flow in free-swimming elasmobranchs. Comp Biochem Physiol 19: 151-160.

Johansen K y Martin AW (1965). Comparative aspects of cardiovascular function in vertebrates. Am Physiol Soc Handbook of Physiology, Sec 2: Circulation. 3: 2583-2614.

Jones DR, Brill RW y Bushnell PG (1993). Ventricular and arterial dynamics of anesthetized and swimming tuna. J Exp Biol 182: 97-112.

Junqueira LCV, Bignolas G y Brentani RR (1979). Picrosirius staining plus polarization microscopy, a specific method for collagen detection in tissue sections. Histochem J 11: 447–435.

Kardong K (2006). Vertebrates: Comparative Anatomy, Function, Evolution. Boston (MA): McGraw Hill.

Publicaciones y Divulgación Científica
UMA UNIVERSIDAD DE MÁLAGA

Kelly RG (2012). The second heart field. Curr Top Dev Biol 100: 33-65.

Kelly RG, Brown NA y Buckingham ME (2001). The arterial pole of the mouse heart forms from Fgf10-expressing cells in pharyngeal mesoderm. Dev Cell 1: 435-440.

Kinsella MG y Fitzharris TP (1980). Origin of cushion tissue in the developing chick heart: cinematographic recordings of in situ formation. Science 207: 1359-1360.

Kirby LM (2007). Cardiac development. New York, NY: Oxford University Press.

Kisch B (1930). Die Zentralwülste im Conus arteriosus der Selachier. Anat Anz 70: 462-470.

Komiyama M, Ito K y Shimada Y (1987). Origin and development of the epicardium in the mouse embryo. Anat Embryol 176: 183–189.

Kuhn HJ y Liebherr G (1988). The early development of the epicardium in Tupaia belangeri. Anat Embryol 177: 225–234.

Lankester ER (1879). On the hearts of Ceratodus, Protopterus and Chimaera. Trans Zool Soc Lond 10: 493–506.

Last PR y Stevens JD (1994). Shark and rays of Australia. En: CSIRO Publishing, Melbourne, Australia.

Lawson R (1979). The comparative anatomy of the circulatory system. En: Wake M.H. (ed.) Hyman's Comparative Vertebrate Anatomy, 3ª ed: University of Chicago Press, Chicago, pág. 448-554.

Lazic S y Scott IC (2011). Mef2cb regulates late myocardial cell addition from a second heart field-like population of progenitors in zebrafish. Dev Biol 354: 123-133.

Lee YH y Saint-Jeannet JP (2011). Cardiac neural crest is dispensable for outflow tract septation in *Xenopus*. Development 138: 2025-2034.

Leknes IL (1981a). Ultrahistochemical studies on the moderately electron dense bodies in teleostean endocardial cells. Histochemistry 72: 211-214.

Leknes IL (1981b). Ultrastructure of myocardial widened Z bands and endocardial cells in two teleostean species. Cell Tissue Res 218: 23-28.

Leknes IL (1984). Ultrastructural studies on the heart of bony-fish larvae. Gegenbaurs Morphol Jahrb 130: 451-459.

Leknes, IL (1985). A scanning electron microscopic study on the heart and ventral aorta in a teleost. Zool Anz 214: 142-150.

Leknes IL y Saetersdal TS (1980). On the ultrastructure of the sinus venosus in *Chimara monstrosa* L. (Elasmobranchii: Holocephali). Zoomorphology 96: 183-189.

Licht JH y Harris WS (1973). The structure, composition and elastic properties of the teleost bulbus arteriosus in the carp, *Cyprinus carpio*. Comp Biochem Physiol 46: 699-708.

Publicaciones y Divulgación Científica
UNIVERSIDAD DE MÁLAGA

Majesky MW (2004). Development of coronary vessels. Curr Top Dev Biol 62: 225-259.

Männer J (1992). The development of pericardial villi in the chick embryo. Anat Embryol 186: 379–385.

Männer J (1993). Experimental study on the formation of the epicardium in the chick embryo. Anat Embryol 187: 281–289.

Männer J (1999). Does the supepicardial mesenchyme contribute myocardioblasts to the chick embryo heart? A quail-chick quimera study tracing the fate of the epicardial primordium. Anat Rec 255: 212-226.

Männer J (2000). Cardiac looping in the chick embryo: a morphological review with special reference to terminological and biomechanical aspects of the looping process. Anat Rec 259: 248-262.

Männer J (2004). On rotation, torsion, lateralization, and handedness of the embryonic heart loop: new insights from a simulation model for the heart loop of chick embryos. Anat Rec 278(A): 481-492.

Markwald RR, Eisenberg C, Eisenberg L, Trusk T y Sugi Y (1996). Epithelial-mesenchymal transformations in early avian heart development. Acta Anat 156: 173-186.

Markwald RR, Fitzharris TP y Manasek FJ (1977). Structural development of endocardial cushions. Am J Anat 148: 85-120.

Maron BJ y Hutchins GM (1974). The development of the semilunar valves in the human heart. Am J Pathol 74: 333-344.

Marples BJ (1936). The blood vascular system of the Elasmobranch fish *Squatina squatina*. Trans R Soc Edinb 58: 817-840.

May MM y Heber EC (1957). Studies on the evolution of the coronary arteries. Proc Pa Acad Sci 31: 161-171.

McGeer JC y Eddy FB (1996). Effects of sodium nitroprusside on blood circulation, acid-base and ionic balance in rainbow trout: evidence for nitric oxide induced vasodilation. Can J Zool 74: 1211–1219.

Meilhac SM, Esner M, Kelly RG, Nicolas JF y Buckingham ME (2004). The clonal origin of myocardial cells in different regions of the embryonic mouse heart. Dev Cell 6: 685–698.

Metcalfe JD y Butler PJ (1982). Differences between directly measured and calculated values for cardiac output in the dogfish: a criticism of the Fick method. J Exp Biol 99: 255-268.

Mikawa T y Gourdie RG (1996). Pericardial mesoderm generates a population of coronary smooth muscle cells migrating into the heart along with ingrowth of the epicardial organ. Dev Biol 174: 221-232.

Miller VM y Vanhoutte PM (1992). Endothelium-dependent vascular responsiveness: evolutionary aspects. En: Ryan US y Rubanyi GM (eds) Endothelial Regulation of Vascular Tone. Dekker, New York, pág 3–20.

Publicaciones y Divulgación Científica
UMA UNIVERSIDAD DE MÁLAGA

Millot J, Anthony J y Robineau D (1978). Anatomie de *Latimeria chalumnae*, tomo 3. Centre National de la Recherche, Paris.

Mjaatvedt CH, Kern CB, Norris RA, Fairey S y Cave CL (2005). Normal distribution of melanocytes in the mouse heart. Anat Rec A Discov Mol Cell Evol Biol 285: 748–757.

Mjaatvedt CH, Nakaoka T, Moreno-Rodriguez R, Norris RA, Kern MJ, Eisenberg CA, Turner D y Markwald RR (2001). The outflow tract of the heart is recruited from a novel heart-forming field. Dev Biol 238: 97-109.

Mohun TJ, Leong LM y Sparrow DB (2000).The morphology of heart development in *Xenopus laevis.* Dev Biol 218: 74–88.

Moorman AF y Christoffels VM (2003). Cardiac chamber formation: development, genes, and evolution. Physiol Rev 83: 1223-1267.

Moorman AF, Christoffels VM, Anderson RH y van den Hoff MJ (2007). The heart-forming fields: one or multiple? Philos Trans R Soc Lond B Biol Sci 362: 1257 -1265.

Moorman AF y Lamers WH (1994). Molecular Anatomy of the developing heart. Trends Cardiovas Med 4: 257-264.

Moreno-Rodriguez RA, Krug EL, Reyes L, Villavicencio L, Mjaatvedt CH y Markwald RR (2006). Bidirectional fusion of the heart-forming fields in the developing chick embryo. Dev Dynamycs 235: 191-202.

Moresco RM y Oliveira C (2009). A comparative study of the extracutaneous pigmentary system in three anuran amphibian species evaluated during the breeding season. S Am J Herpetol 4: 1–8.

Müller J (1844). Über den Bau und die Grenzen der Ganoiden. Abh der k Akad Wiss Berlin.

Munshi JSD y Mishra N (1974). Structure of the Heart of *Amphipnous cuchia* (Ham.) (Amphipnoidae; Pisces). Zool Anz 193:228-239.

Muñoz-Chápuli R, De Andrés AV y Dingerkus G (1994a). Coronary artery anatomy and Elasmobranch phylogeny. Acta Zool Stockholm 75: 249-254.

Muñoz-Chápuli R, Macías D, González-Iriarte M, Carmona R, Atencia G y Pérez-Pomares JM (2002). El epicardio y las células derivadas del epicardio: múltiples funciones en el desarrollo cardíaco. Rev Esp Cardiol 55: 1070-1082.

Muñoz-Chápuli R, Macías D, Ramos C, De Andrés V, Gallego A y Navarro P (1994b). Cardiac development in the dogfish (*Scyliorhinus canicula*): a model for the study of vertebrate cardiogenesis. Cardioscience 5: 245-253.

Muñoz-Chápuli R, Macías D, Ramos C, Fernández B y Sans-Coma V (1997). Development of the epicardium in the dogfish (*Scyliorhinus canicula*). Acta Zool 78: 39-46.

Muñoz-Chápuli R, Macías D, Ramos C, Gallego A y De Andrés V (1996). Development of the subepicardial mesenchyme and the early cardiac vessels in the dogfish (*Scyliorhinus canicula*). J Exp Zool 275: 95-111.

Publicaciones y Divulgación Científica
UNIVERSIDAD DE MÁLAGA

Myklebust R y Kryvi H (1983). Myofibril development in the myocardial cells of the shark *Scyliorhinus canicula*. Comp Biochem Physiol A 76: 465-469.

Nair MGK (1970). The anatomy and embryology of the heart and its conducting system of the Dogfish, *Carcharias sorrah* Müller and Henle. Zool Anz 185: 265-274.

Nakamura T, Colbert, MC y Robbins J (2006). Neural crest cells retain multipotential characteristics in the developing valves and label the cardiac conduction system. Circ Res 98: 1547-1554.

Newth DR (1951). Experiments on the neural crest of the lamprey embryo. J Exp Biol 28: 247-260.

Nichols SE y Reams WM (1960). The occurrence and morphogenesis of melanocytes in the connective tissues of the PET/MCV mouse strain. J Embryol Exp Morphol 8: 24-32.

Nieuwkoop P y Faber J (1956). Normal Table of *Xenopus laevis* (Daudin). A systematical and chronological survey of the development from the fertilized egg till the end of metamorphosis. North-Holland, Amsterdam. Vol 22.

Norman D, Benjamin M, Scarborough D y Santer RM (1984). Structural variations in the bulbus arteriosus of teleosts. J Anat 138: 595.

O'Donnoghue CH y Abbott E (1928). The blood vascular system of the spiny dogfish, *Squalus acanthias* Linné and *Squalus sucklii* Gill. Trans Roy Soc Edinburgh 55: 125-190.

Olson KR y Villa J (1991). Evidence against nonprostanoid endothelium-derived relaxing factor(s) in trout vessels. Am J Physiol 260: R925–R933.

Ostádal B (1999). Comparative aspects of the cardiac blood supply. Advances in Organ Biology 7: pág 91-110.

Ostádal B, Rychter Z y Poupa O (1970). Comparative aspects of the development of the terminal vascular bed in the myocardium. Physiol Bohemoslov 19: 1-7.

Parker GH y Davis FK (1899). The blood vessels of the heart in *Carcharias*, *Raja*, and *Amia*. Proc Boston Soc Nat Hist 29: 163-178.

Parsons CW (1930). The conus arteriosus of fishes. Q J Microsc Sci 73: 145-176.

Pavan-Kumar A, Giresh-Babu P, Babu PPS, Jaiswar AK, Hari Krishna V, Prasasd KP, Chaudhari A, Raje SG, Chakraborty SK, Krishna G y Lakra WS (2014). Molecular phylogeny of elasmobranchs inferred from mitochondrial and nuclear markers. Mol Biol Rep 41: 447-457.

Pavesi P (1874). Contribuzione alle storia natural del genere *Selache.* Ann Mus Civ Storia Nat Genova 6: 5-72.

Pellegrino D, Tota B y Randall DJ (2005). Adenosin/nitric oxide crosstalk in the branchial circulation of *Squalus acanthias* and *Anguilla anguilla*. Comp Bioch Physiol Part A 142: 198–204.

Publicaciones y Divulgación Científica
UNIVERSIDAD DE MÁLAGA

Pelster B y Bemis WE (1991). Ontogeny of heart function in the little skate *Raja erinacea*. J Exp Biol 156: 387-398.

Pérez-Pomares JM, Carmona R, Ganzalez-Iriarte M, Atencia G, Wessels A y Muñoz-Chápuli R (2002). Origin of coronary endothelial cells from epicardial mesothelium in avian embryos. International J Dev Biol 46: 1005-1014.

Pérez-Pomares JM, González-Rosa y Muñoz-Chápuli R (2009). Building the vertebrate heart – an evolutionary approach to cardiac development. Int J Dev Biol 53: 1427-1443.

Pérez-Pomares JM, Phelps A, Sedmerova M y Wessels A (2003). Epicardial-like cells on the distal arterial end of the cardiac outflow tract do not derive from the proepicardium but are derivatives of the cephalic pericardium. Dev Dyn 227: 56–68.

Pettigrew, JB (1864). On the relations, structure, and function of the valves of the vascular system in vertebrata. Trans R Soc Edinb 23: 761–805.

Picton BE y Morrow CC (2010). En: Encyclopedia of Marine Life of Britain and Ireland. http://www.habitas.org.uk/marinelife/species.asp?item=ZF1220.

Plonka PM, Passeron T, Brenner M, Tobin DJ, Shibahara S, Thomas A y Schallreuter KU (2009). What are melanocytes really doing all day long…? Exp Dermatol 18: 799-819.

Priede IG (1976). Functional morphology of the bulbos arteriosus of rainbow trout (*Salmo gairdneri* Richardson). J Fish Biol 9: 209-216.

Ramos A, Alcalá C,Fernández F, Fernández L, González-Porto M, López V, Moya JA, Pascual P, Presas C, Puerto MA, Ramil F, Salmerón F, Sanz JL, Rey J, Viscasillas L, Abed JO, Baye SO, Ciré BA, Mohamed BO, Samba AO y Valy YO (2010). Estudio de los ecosistemas de la plataforma y margen continental de Mauritania. Informe de resultados de la campaña 'Maurit-0911'. Inf, Técn. IEO-IMROP: 161 pp.

Ramos C y Macías D (1998). Ultrastructural study of the sinus venosus in embryos of the dogfish (*Scylliorhinus canicula*). Anat Embryol 198: 523-536.

Randall DJ (1968). Functional morphology of the heart in fishes. Am Zool 8: 179-189.

Raso DS (1993). Functional morphology of laminin, collagen type IV, collagen bundles, elastin, and proteoglycans in the bulbus arteriosus of the white bass, *Morone chrysops* (Rafinesque). Can J Zool 71: 947-952.

Raso DS, Terracio L y Borg TK (1994). Extracellular matrix components in the heart of the white bass, *Morone chrysops* (Rafinesque). Can J Zool 72: 449-454.

Rawles ME (1947). Origin of pigment cells from the neural crest in the mouse embryo. Physiol Zool 20: 248-266.

Rawles ME (1948). Origin of melanophores and their role in development of color patterns in vertebrates. Physiol Rev 28: 383-408.

Red-Horse K, Ueno H, Weissman IL y Krasnow MA (2010). Coronary arteries form by developmental reprogramming of venous cells. Nature 464: 549-553.

Publicaciones y Divulgación Científica
UNIVERSIDAD DE MÁLAGA

Redkar A, Montgomery M y Litvin J (2001). Fate map of early avian cardiac progenitor cells. Dev 128: 2269-2279.

Renshaw GM y Dyson SE (1999). Oxide synthase in the vasculature of the epaulette shark brain following hypoxia. Neuroreport 10: 1707–1712.

Restivo A, Placentini G, Placidi S, Saffiro C y Marino B (2006). Cardiac outflow tract: a review of some embryogenetic aspects of the conotruncal region of the heart. Anat Rec 288(A): 936–943.

Riede K (2004). Global register of migratory species - from global to regional scales. Final Report of the R&D-Projekt 808 05 081. Federal Agency for Nature Conservation, Bonn, Germany.

Robb JS (1965). Comparative basic Cardiology. Grune & Stratton, New York.

Robertson JI (1913). The development of the heart and vascular system of *Lepidosiren paradoxa*. QJ Microsc Sci 59: 53–132.

Rocco L, Liguori I, Costagliola D, Morescalchi MA, Tinti F y Stingo V (2007). Molecular and karyological aspects of batoidea (Chondrichthyes; Elasmobranchi) phylogeny. Gene 389: 80-86.

Rodríguez C, Sans-Coma V, Grimes AC, Fernández B, Arqué JM y Durán AC (2013). Embryonic development of the bulbus arteriosus of the primitive heart of jawed vertebrates. Zool Anz A 252: 359-366.

Rohr S, Otten C y Abdelilah-Seyfried S (2008). Asymmetric involution of the myocardial field drives heart tube formation in zebrafish. Circ Res 102: e12-e19.

Sans-Coma V, Gallego A, Muñoz-Chápuli R., De Andrés AV, Durán AC y Fernández B (1995). Anatomy and histology of the cardiac conal valves of the adult Dogfish (*Scyliorhinus canicula*). Anat Rec 241: 496-504.

Sans-Coma V, Linares A, Rodríguez C, Torres-Prioris A, Fernández B y Durán AC (2013). Distribution of pigment cells in the heart of the Rabbitfish, Chimaera monstrosa (Condrichthyes: Holocephali). 10th ICVM. Anat Rec 296 (Vol esp 1): P-076.

Santer RM (1972). An electrton microscopical study of the development of the teleost heart. Z Anat Entwickl-Gesch 139: 93-105.

Santer RM (1985). Morphology and innervation of the fish heart. Adv Anat Embryol Cell Biol 89: 1-102.

Santer RM y Cobb JLS (1972). The fine structure of the heart of the teleost *Pleuronectes platessa*. L Z Zellforsch Mikrosk Anat 131: 1-14.

Santoro MM, Pesce G y Stainier DY (2009). Characterization of vascular mural cells during zebrafish development. Mech Dev 126: 638–649.

Satchell GH (1970). A functional appraisal of the fish heart. Fed Proc 29: 1120-1123.

Satchell GH (1976). The circulatory system of air-breathing fish. En: Hughes GM (ed) Respiration of Amphibious Vertebrates. Academic Press, New York, pág 105–123.

Publicaciones y Divulgación Científica
UMA UNIVERSIDAD DE MÁLAGA

Satchell GH (1991). Physiology and form of fish circulation. Cambridge Unyversity Press, Cambridge.

Satchell GH y Jones MP (1967). The function of the conus arteriosus in the Port Jackson shark, *Heterodontus portusjacksoni*. J Exp Biol 46: 373-382.

Scammon RE (1911). Normal plates of the development of Squalus acanthias. En: Keibel F (ed) Normentafeln zur Entwicklungsgeschichte der Wirbeltiere, Vol 12. G. Fischer, Jena. pág 1-140.

Scatizzi I (1933). L'organo linfomieloide dello sturione. Arch Zool Ital 18: 1-26.

Schib JL (2000). Anatomía y desarrollo del tracto de salida cardiaco de la dorada (*Sparus auratus* L., 1758). Tesis doctoral, Universidad de Málaga.

Schib JL, Icardo JM, Durán AC, Guerrero A, López D, Colvée E, De Andrés AV y Sans-Coma V (2002). The conus arteriosus of the adult gilthead seabream (*Sparus auratus*). J Anat 201: 395–404.

Schoenebeck JJ, Deegan BR y Yelon D (2007). Vessel and blood specification override cardiac potential in anterior mesoderm. Dev Cell 13: 254-267.

Schoenwolf GC y Garcia-Martinez V (1995). Primitive-streak origin and state of commitment of cells of the cardiovascular system in avian and mammalian embryos. Cell Molec Biol Res 41: 233-240.

Scott JE, Dorling J (1965). Differential staining of acid glycosaminoglycans (mucopolysaccharides) by alcian blue in salt solutions. Histochimie 5: 221-33.

Senior HD (1907a). Note on the conus arteriosus of *Megalops cyprinoides* (Broussonet). Biol Bull 12: 378-379.

Senior HD (1907b). The conus arteriosus in *Tarpon atlanticus* (Cuvier & Valenciennes). Biol Bull 12: 146-151.

Senior HD (1907c). Teleosts with a conus having more than one row of valves. Anat Rec 4: 83-84.

Senior HD (1909). The development of the heart in shad (*Alosa sapidissima* Wilson). Am J Ana 9: 211-262.

Serafini-Fracasini A, Field JM, Spina M, Garbisa S y Stuart R J (1978). The morphological organization and ultrastructure of elastin in the arterial wall of trout (*Salmo gairdneri*) and salmon (*Salmo salar*). J Ultrastruct Res 65: 1-12.

Shaner RF (1963). Abnormal aortic and pulmonary valves in embryos. Anat Rec 143: 5-13.

Short S, Butler PJ y Taylor EW (1977). The relative importance of nervous, humoral and intrinsic mechanisms in the regulation of heart rate and stroke volume in the dogfish *Scyliorhinus canicula*. J Exp Biol 70: 77-92.

Simöes K, Vicentini CA, Da Cruz C y Benetti EJ (1999). Structure and vascularization of the ventricular myocardium of *Piaractus mesopotamicus* and *Clarias gariepinus* (Teleostei). Anat Histol Embryol 28: 243-246.

Publicaciones y Divulgación Científica
UMA UNIVERSIDAD DE MÁLAGA

Simöes K, Vicentini CA, Orsi AMy Cruz C (2002). Myoarchitecture and vasculature of the heart ventricle in some freshwater teleosts. J Anat 200: 467-475.

Simöes-Costa MS, Vasconcelos M, Sampaio AC, Cravo RM, Linhares VL, Hochgreb T, Yan CYI, Davidsaon B y Xavier-Neto J (2005). The evolutionary origin of cardiac chambers. Dev Biol 277: 1-15.

Smith WC (1918). On the process of disappearance of the conus arteriosus in Teleosts. Anat Rec 15: 65-71.

Spencer WB (1892). Ceratodus. The blood vessels. Macleay Memorial Vol (Linn Soc NSW): 1-34.

Stainier DYR y Fishman MC (1992). Patterning the zebrafish heart tube: acquisition of anteroposterior polarity. Dev Biol 153: 91-101.

Stannius H (1846). Bemerkungen über das Verhältniss der Ganoiden zu den Clupeiden, insbesondere zu *Butirinus.* Stiller, Rostock.

Stehmann M y Bürkel DL (1984). Torpedinidae. En: Whitehead PJP, Bauchot M-L, Hureau J-C, Nielsen J y Tortonese E (eds.) Fishes of the north-eastern Atlantic and Mediterranean, Vol 1. The Chauser Press, Ltd, UNESCO, Bungay, pág 159-162.

Stevens ED, Bennion GR, Randall DJ y Shelton G (1972). Factors affecting arterial pressures and blood flow from the heart in intact, unrestrained lingcod, *Ophiodon elongatus*. Comp Biochem Physiol 43: 681-695.

Stöhr P (1877). Ueber den Klappenapparat im Conus arteriosus der Selachier und Ganoiden. Morph Jb 2: 197-228.

Stolfi A, Gainous TB, Young JJ, Mori A, Levine M y Christiaen L (2010). Early chordate origins of the vertebrate second heart field. Science 329: 565-568.

Sudak FN (1965). Intrapericardial and intracardiac pressures and the events of the cardiac cycle in *Mustelus canis* (Mitchell). Comp Biochem Physiol 14: 689-705.

Sverdrup A, Kruger PG y Helle KB (1994). Role of the endothelium in regulation of vascular functions in two teleosts. Acta Physiol Scand 152: 219-233.

Sverdrup A y Helle KB (1994). Differential patterns of relaxation by atrial natriuretic peptide in major blood vessels of two distantly related teleosts. Regul Pept 53: 89-101.

Swenson KE, Eveland RL, Gladwin MT y Swenson ER (2005). Nitric oxide (NO) in normal and hypoxic vascular regulation of the spiny dogfish, *Squalus acanthias*. J Exp Zool A: Comp Exp Biol 303: 154–160.

Tam PP, Parameswaran M, Kinder SJ y Weinberger RP (1997). The allocation of epiblast cells to the embryonic heart and other mesodermal lineages: the role of ingression and tissue movement during gastrulation. Dev 124: 1631-1642.

Thomas El (1976). The minute anatomy of the heart of *Anabas testudineus* (Cuvier). Zool Anzeiger 196: 397-404.

Publicaciones y Divulgación Científica
UNIVERSIDAD DE MÁLAGA

Tota B (1983). Vascular and metabolic zonation in the ventricular myocardium of mammals and fishes. Com Biochem Physiol A 76: 423-437.

Tota B (1989). Myoarchitecture and vascularization of the elasmobranch heart ventricle. J Exp Zool (Suppl) 2: 122-135.

Tota B, Cimini V, Salvatore G y Zummo G (1983). Comparative study of the arterial and lacunary systems of the ventricular myocardium of elasmobranch and teleost fishes. Am J Anat 167: 15-32.

Van den Berg G, Abu-Issa R, de Boer BA, Hutson MR, de Boer PA, Soufan AT, Ruijter JM, Kirby ML, van den Hoff MJ y Moorman AF (2009). A caudal proliferating growth center contributes to both poles of the forming heart tube. Circ Res 104: 179-188.

Van Wijk B, van den Berg G, Abu-Issa R, Barnett P, van der Velden S, Schmidt M, Ruijter JM, Kirby ML, Moorman AF y van den Hoff MJ (2009). Epicardium and myocardium separate from a common precursor pool by crosstalk between bone morphogenetic protein–and fibroblast growth factor–signaling pathways. Circ Res 105: 431-441.

Vélez-Zuazo X y Agnarsson I (2011). Shark tales: a molecular species-level phylogeny of shraks (Selachimorpha, Chondrichthyes). Mol Phylogenet Evol 58: 207-217.

Vincent SD y Buckingham ME (2010). Chapter One-How to Make a Heart: The Origin and Regulation of Cardiac Progenitor Cells. Curr Top Dev Biol 90: 1-41.

Virágh S, Gittenberger-de Groot AC, Poelmann RE y Kalman F (1993). Early development of quail heart epicardium and associated glandular and vascular structures. Anat Embryol 188: 381–393.

Von Skramlick E (1935). Über den Kreislauf bei den Fischen. Ergbn Biol 11: 1-130.

Waldo KL, Kumiski DH, Wallis KT, Stadt HA, Hutson MR, Platt DH y Kirby ML (2001). Conotruncal myocardium arises from a secondary heart field. Dev 128: 3179-88.

Waldo KL, Hutson MR, Stadt HA, Zdanowicz M, Zdanowicz J y Kirby ML (2005a). Cardiac neural crest is necessary for normal addition of the myocardium to the arterial pole from the secondary heart field. Dev Biol 281: 66–77.

Waldo KL, Hutson MR, Ward CC, Zdanowicz M, Stadt HA, Kumiski D, Abu-Issa R y Kirby ML (2005b). Secondary heart field contributes myocardium and smooth muscle to the arterial pole of the developing heart. Dev Biol 281: 78–90.

Walker P, Howlett G y Millner R (1997). Distribution, movement and stock structure of three ray species in the North Sea and eastern English Channel. ICES J Mar Sci 54: 797-808.

Waller BR, McQuinn T, Phelps AL, Markwald RR, Lo CW, Thompson RP y Wessels A (2000). Conotruncal anomalies in the trisomy 16 mouse: an immuno-histochemical analysis with emphasis on the involvement of the neural crest. Anat Rec 260: 279–293.

Wanga J, Eckberg WR y Anderson WA (2001). Ultrastructural differentiation of cardiomyocytes of the zebrafish during the 8-26-somite stages. J Submicrosc Cytol Pathol 33: 275-287.

Publicaciones y Divulgación Científica
UNIVERSIDAD DE MÁLAGA

Watson AD y Cobb JLS (1979). A comparative study on the innervation and vascularization of the bulbus arteriosus in teleost fish. Cell Tissue Res 196: 337-346.

Webb S, Qayyum SR, Anderson RH, Lamers WH y Richardson MK (2003). Septation and separation within the outflow tract of the developing heart. J Anat 202: 327–342.

Weber A (1908). Recherches sur quelques stades du developpement de coeur de la raie. C R Ass Anat Paris 10: 10-14.

Weinstein BM y Fishman MC (1996). Cardiovascular morphogenesis in zebrafish. Cardiovasc Res 31: 17-24.

Wessels A y Pérez-Pomares JM (2004). The epicardium and epicardially derived cells (EPDCs) as cardiac stem cells. Anat. Rec. A 276: 43-57.

White EG (1936). The heart valves of the elasmobranch fishes. Am Mus Novitates 838: 1-21.

Wolinsky H y Glagov S (1964). Structural basis for the static mechanical properties of the aortic media. Circ Res 14: 400-413.

Woodhead AD (1984). Aging changes in the heart of a poeciliid fish, the guppy Poecilia reticulatus. Exp gerontol 19: 383-391.

Wright GM (1984). Structure of the conus arteriosus and ventral aorta in the sea lamprey, *Petromyzon marinus*, and the Atlantic hagfish, *Myxine glutinosa*: microfibrils, a major component. Can J Zool 62: 2445-2456.

Xavier-Neto J, Rosenthal N, Silva FA Matos TG, Hochgreb T y Linhares VL (2001). Retinoid signaling and cardiac anteroposterior segmentation. Genesis 31: 97-104.

Yajima I y Larue L (2008). The location of heart melanocytes is specified and the level of pigmentation in the heart may correlate with coat color. Pigment Cell Melanoma Res 21: 471-476.

Yamauchi A (1980). Fine structure of the fish heart. En: Bourne GH (ed) Hearts and Heart-like Organs, Vol 1 Academic Press, New York, pág 119 –149.

Zhou Y, Cashman TJ, Nevis K, Obregon P, Camey SA, Liu Y, Gu AH, Mosimann C, Sondalle S, Peterson R, Heideman W, Burns CE y Burns CG (2011). Latent TGF-b binding protein 3 identifies a second heart field in zebrafish. Nature 474: 645-648.

Zuasti A, Ferrer C, Aroca P y Solano F (1990). Distribution of extracutaneous melanin pigment in Sparus auratus, Mugil cephalus, and Dicertranchus labrax (Pisces, Teleostei). Pigment Cell Res 3: 126-131.

Zuasti A, Jara JR, Ferrer C y Solano (1989). Occurrence of melanin granules and melanosynthesis in the kidney of Sparus auratus. Pigment Cell Res 2: 93-99.

Zuasti A, Jiménez-Cervantes C, García-Borrón JC y Ferrer C (1998). The melanogenic system of *Xenopus laevis*. Arch Histol Cytol 61: 305-316.

Publicaciones y Divulgación Científica
UNIVERSIDAD DE MÁLAGA

Zummo G (1983). Ultrastructural features of the embryonic heart of the elasmobranch *Scyllium stellare*. Com Biochem Physiol A 76: 459-464.

Zummo G y Farina F (1989). Ultrastructure of the Conus Arteriosus of *Scyliorhinus stellaris*. J Exp Zool (Suppl.) 2: 158-164.

Publicaciones y Divulgación Científica
UNIVERSIDAD DE MÁLAGA

UNIVERSIDAD DE MÁLAGA
Publicaciones y Divulgación Científica



