



NOTA CLÍNICA

Un caso de hipocolesterolemia a estudio

Ana Camacho^a, María José Ariza^{b,*}, Nuria Amigó^{c,d}, Patricia Macías Guillén^b, Miguel Ángel Sánchez Chaparro^{b,e} y Pedro Valdivielso^{b,e}

^a Servicio de Medicina Interna, Hospital Infanta-Elena, Huelva, España

^b Laboratorio de Lípidos y Arteriosclerosis, Departamento de Medicina y Dermatología, Centro de Investigaciones Médico Sanitarias (CIMES), Instituto de Investigación Biomédica de Málaga (IBIMA-Plataforma Bionand), Universidad de Málaga, Málaga, España

^c Biosfer Teslab Metabolomics Interdisciplinary Laboratory, Instituto de Investigación Sanitaria Pere Virgili (IISPV), Reus, Tarragona, España

^d Centro de Investigación Biomédica en Red de Diabetes y Enfermedades Metabólicas Asociadas (CIBERDEM), Madrid, España

^e Servicio de Medicina Interna, Hospital Universitario Virgen de la Victoria, Málaga, España

Recibido el 10 de mayo de 2023; aceptado el 16 de mayo de 2023

PALABRAS CLAVE

Hipocolesterolemia primaria;
Hipobetalipoproteinemia asintomática;
Apolipoproteína B;
Prueba diagnóstica;
Variante de pérdida de función;
PCSK9

Resumen Las hipocolesterolemias primarias (o hipobetalipoproteinemias) constituyen un trastorno infrecuente del metabolismo de las lipoproteínas que pueden obedecer a una predisposición poligénica o a una enfermedad monogénica. Entre estas, es posible diferenciar entre formas sintomáticas y asintomáticas, en las que, en ausencia de causas secundarias, la sospecha clínica inicial son concentraciones plasmáticas de ApoB por debajo del percentil 5 de la distribución por edad y sexo. En esta nota clínica describimos del diagnóstico diferencial de un caso de hipocolesterolemia asintomática. Estudiamos los datos clínicos de la paciente índice, así como su perfil lipídico y el de los familiares junto con los datos clínicos de estos que son relevantes para realizar el diagnóstico diferencial. Se realizó un estudio genético como prueba diagnóstica. El diagnóstico diferencial realizado sugirió una hipobetalipoproteinemia heterocigota por variantes de pérdida de función en *PCSK9*. La prueba diagnóstica puso de manifiesto, en la paciente índice, la presencia de una variante de cambio de pauta de lectura en *PCSK9*, en heterocigosis, de origen materno. Las concentraciones plasmáticas de colesterol de LDL y *PCSK9* de la paciente y los familiares, fueron compatibles con la segregación de dicha variante. En conclusión, la prueba diagnóstica realizada permitió confirmar el diagnóstico de sospecha en el caso estudiado de hipobetalipoproteinemia familiar asintomática a causa de una variante de pérdida de función en el gen *PCSK9*.

© 2023 El Autor(s). Publicado por Elsevier España, S.L.U. en nombre de Sociedad Española de Arteriosclerosis. Este es un artículo Open Access bajo la licencia CC BY-NC-ND (<http://creativecommons.org/licenses/by-nc-nd/4.0/>).

* Autor para correspondencia.

Correo electrónico: mariza@uma.es (M.J. Ariza).

<https://doi.org/10.1016/j.arteri.2023.05.003>

0214-9168/© 2023 El Autor(s). Publicado por Elsevier España, S.L.U. en nombre de Sociedad Española de Arteriosclerosis. Este es un artículo Open Access bajo la licencia CC BY-NC-ND (<http://creativecommons.org/licenses/by-nc-nd/4.0/>).

Cómo citar este artículo: A. Camacho, M.J. Ariza, N. Amigó et al., Un caso de hipocolesterolemia a estudio, Clinica e Investigacion en Arteriosclerosis, <https://doi.org/10.1016/j.arteri.2023.05.003>

KEYWORDS

Primary hypocholesterolemia; Asymptomatic hypobetalipoproteinemia; Apolipoprotein B; Diagnostic test; Loss of function variant; PCSK9

Abstract Primary hypocholesterolemia (or hypobetalipoproteinemia) is a rare disorder of lipoprotein metabolism that may be due to a polygenic predisposition or a monogenic disease. Among these, it is possible to differentiate between symptomatic and asymptomatic forms, in which, in the absence of secondary causes, the initial clinical suspicion is plasma ApoB levels below the 5th percentile of the distribution by age and sex. Here we describe the differential diagnosis of a case of asymptomatic hypocholesterolemia. We studied proband's clinical data, the lipid profile of the proband and her relatives and the clinical data of the family relevant to carry out the differential diagnosis. We performed a genetic study as the diagnostic test. The information obtained from the differential diagnosis suggested a heterozygous hypobetalipoproteinemia due to *PCSK9* loss-of-function variants. The diagnostic test revealed, in the proband, the presence of a heterozygous *PCSK9* frame-shift variant of a maternal origin. Plasma levels of LDL cholesterol and *PCSK9* of the patient and her relatives were compatible with the segregation of the variant revealed. In conclusion, the diagnostic test performed confirmed the suspected diagnosis of the proband as asymptomatic familial hypobetalipoproteinemia due to a loss-of-function variant in the *PCSK9* gene.

© 2023 The Author(s). Published by Elsevier España, S.L.U. on behalf of Sociedad Española de Arteriosclerosis. This is an open access article under the CC BY-NC-ND license (<http://creativecommons.org/licenses/by-nc-nd/4.0/>).

Introducción

Las hipocolesterolemias primarias constituyen un trastorno infrecuente del metabolismo de las lipoproteínas que pueden obedecer a una predisposición poligénica o a una enfermedad monogénica^{1,2}. Mostramos un caso de hipocolesterolemia que fue presentado en la XVIII Reunión Nacional de Hipertrigliceridemias y VIII Reunión de las Unidades de Lípidos de la SEA (Toledo), en formato de caso cerrado.

Caso clínico cerrado

Mujer de 33 años que derivan a la Unidad de Lípidos por hipocolesterolemia (colesterol de LDL < 50 mg/dl). Entre sus antecedentes personales, niega alergias, hábitos tóxicos o intervenciones quirúrgicas. Diagnosticada de asma en tratamiento con formoterol/budesónida a demanda. Entre sus antecedentes familiares destaca únicamente el padre con obesidad, diabetes, hipertensión y policitemia primaria, siendo tratado con hidroxiaurea, atorvastatina 20 mg, metformina 850 mg/12 h, enalapril 20, bisoprolol 10 y trifusal 1 comprimidos/día. En la anamnesis la paciente estaba asintomática, sin diarrea ni otros síntomas gastrointestinales. En la exploración, presentó un peso de 58 kg, talla 1,51 m, perímetro de cintura 79 cm, presión arterial 130/75 mmHg, no se hallaron xantelasmas ni xantomias. Cuello con buenos pulsos carotídeos, sin soplos. Auscultación cardiaca y pulmonar sin anomalías. Abdomen al mismo nivel que tórax, blando y depresible, no se palpan megalias. Extremidades con pulsos conservados.

El perfil lipídico de la paciente y de sus familiares está recogido en la [tabla 1](#); ni el caso índice ni sus familiares mostraron anomalías del perfil hepático, tiroideo o renal.

Se le realizó una ecografía abdominal que fue informada como hígado de tamaño normal con ecogenicidad homogénea sin datos indicativos de esteatosis hepática. Resto de la exploración sin anomalías.

Se procedió a una prueba diagnóstica.

Diagnóstico diferencial

Con la información que disponemos, parece que estamos ante un caso de hipobetalipoproteinemia, que se define por la presencia de niveles plasmáticos de ApoB por debajo del percentil 5 para la edad y sexo³. Estas alteraciones analíticas pueden ser secundarias o primarias. Entre las secundarias se pueden destacar dietas vegetarianas muy estrictas, alcoholismo crónico o diversas enfermedades, como la malabsorción intestinal, enfermedades hepáticas, malnutrición o hipertiroidismo, así como secundario a tratamiento hipolipemizante⁴. Ninguna de estas situaciones está presente en nuestro caso, por lo que parece razonable descartarlas.

Entre las causas primarias monogénicas destacan la abetalipoproteinemia, la hipobetalipoproteinemia familiar, la enfermedad por retención de quilomicrones, la hipolipidemia familiar combinada y la hipobetalipoproteinemia por pérdida de función de *PCSK9*². Dentro de ellas, haremos una distinción entre aquellas hipobetalipoproteínas primarias sintomáticas y asintomáticas.

Entre las sintomáticas, encontramos la abetalipoproteinemia, una hipolipidemia autosómica recesiva (AR) producida por variantes del gen *MTTP* con niveles de lípidos en plasma muy bajos, casi ausentes y déficit de vitaminas liposolubles. Se caracteriza por la presencia desde el periodo neonatal de un síndrome de malabsorción de grasas, con esteatorrea, vómitos, retraso en el crecimiento, así como retinitis, ataxia grave, pueden desarrollar enfermedad hepática y es característica la presencia de acantocitosis. La enfermedad por retención de quilomicrones de herencia AR producida por mutaciones en el gen *SAR1B* y la hipobetalipoproteinemia familiar homocigota o heterocigota compuesta, de herencia autosómica dominante (AD) por mutación del gen *APOB*, son 2 enfermedades clínica y bioquímicamente prácticamente indistinguibles de la abetalipoproteinemia

Tabla 1 Analítica en ayunas del caso índice y familiares de primer grado

Variable (mg/dl)	Caso índice	Padre	Madre	Hermana	Hermano
CT	104	185	219	144	104
TG	53	363	63	49	56
c-HDL	43	28	82	58	52
Colesterol no HDL	61	157	137	86	52
c-LDL	50	ND	124	76	41
Apo B	55	ND	ND	ND	ND
Lp(a)	17	ND	ND	ND	ND

c-HDL: colesterol de HDL; c-LDL: colesterol de LDL; CT: colesterol total; ND: no determinado; TG: triglicéridos.

—salvo por los niveles de triglicéridos (TG) normales que presenta la enfermedad por retención de quilomicrones. Por tanto, el diagnóstico de estas hipobetalipoproteinemias requeriría un estudio genético^{1,5}. En cualquier caso, estas 3 enfermedades las podemos descartar de forma razonable en el caso índice dado que la paciente se encuentra asintomática.

Dentro de las hipobetalipoproteinemias asintomáticas, está la hipobetalipoproteinemia familiar heterocigota⁴, de herencia AD por variantes patogénicas en el gen *APOB* que originan proteínas truncadas. Los pacientes portadores son generalmente asintomáticos, pero pueden desarrollar enfermedad hepática de naturaleza esteatótica con hipertransaminasemia, c-LDL bajo, pero no indetectable, habitualmente por debajo de 89 mg/dl, con concentraciones de TG normales. Cuando la variante de *APOB* tiene menor longitud que la apoB48 se ve comprometida la absorción de grasa⁶. También es asintomática la hipolipidemia familiar combinada⁷, de herencia AD por variantes en el gen *ANGPTL3*. Los casos homocigotos presentan concentraciones de c-LDL, c-HDL y TG muy bajos, y los heterocigotos presentan una reducción de aproximadamente el 50% de las cifras de CT, c-LDL y TG, con c-HDL relativamente normal. Finalmente, entre las formas asintomáticas también está la hipobetalipoproteinemia familiar causada por variantes

de pérdida de función en *PCSK9*⁸, de herencia autosómica dominante, con concentraciones de c-LDL baja pero detectable (21-40% inferiores a la normal). Estas 3 hipolipidemias asintomáticas parecen asociarse con disminución del riesgo cardiovascular.

Según lo expuesto, ante el caso que se nos presenta, descartaríamos hipolipidemia familiar combinada dado que no presentan concentraciones muy bajas de TG. Además, la forma homocigota tendría concentraciones de CT y c-LDL muchos más bajas. Respecto a la hipobetalipoproteinemia familiar heterocigota, a pesar de que los pacientes suelen estar asintomáticos, también pueden presentar enfermedad hepática, que parece descartada en la paciente y en los familiares. Por tanto, nuestro diagnóstico de sospecha es la hipobetalipoproteinemia heterocigota por variantes de pérdida de función en *PCSK9*.

Resolución del caso

La prueba diagnóstica fue la secuenciación masiva paralela (Genológica, Málaga, España) que mostró la presencia de una variante en el exón 9 de *PCSK9*, de cambio de pauta de lectura: c.1378delG; p.Val460Tyrfs (rs749090549), no descrita previamente en la literatura y con una frecuencia

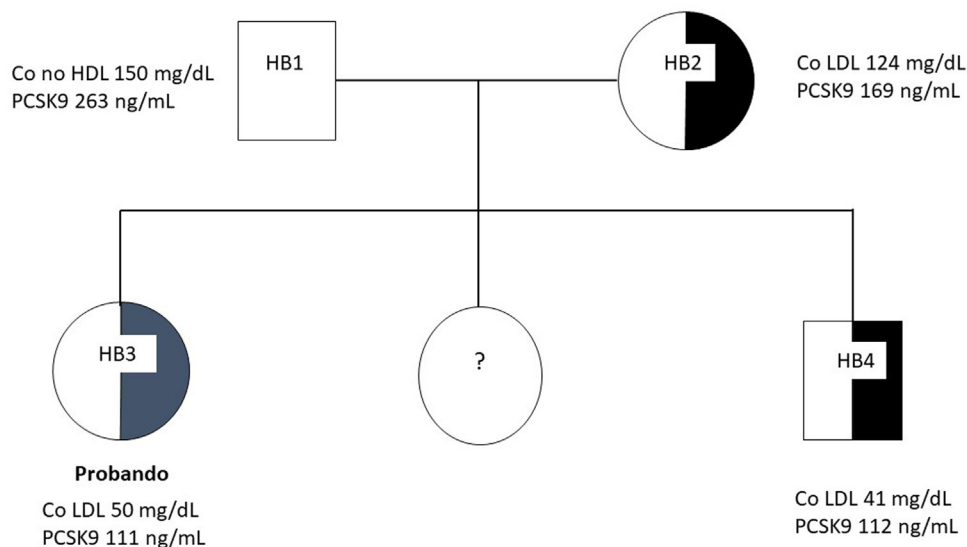


Figura 1 Árbol genealógico de la familia estudiada. El sombreado negro indica la presencia de la variante de pérdida de función de *PCSK9* en heterocigosis. Se muestran los niveles circulantes de colesterol (Co) en LDL (mg/dl) y de *PCSK9* (ng/ml).

alélica <0,001. Según los criterios de la Colegio Americano de Medicina Genética y Genómica (ACMG) esta variante está clasificada como variante de significado incierto al tener un único criterio de patogenicidad, por el cambio de marco de lectura producido, y haberse encontrado en sujetos sanos (<https://varsome.com/variant/hg38/rs749090549?annotation-mode=germline>). Para comprobar si esta variante segregaba en la familia, se tomaron muestras del caso índice, de los padres y un hermano, y fueron analizadas por la técnica de análisis de curvas de fusión de alta resolución (High Resolution Melting o HMR)⁹, en el laboratorio de Lípidos y Arteriosclerosis (CIMES, Universidad de Málaga). Esta metodología permitió identificar la presencia de la variante en la madre y en el hermano analizado, además de confirmarla en el caso índice (fig. 1). La concentración de la proteína PCSK9 circulante se midió mediante un ensayo por inmunoabsorción ligado a enzimas (Human Proprotein Convertase 9/PCSK9 Quantikine ELISA Kit [DPC900], R&D Systems®, Inc., Minneapolis, Estados Unidos). La densidad óptica fue leída a una longitud de onda de 450 nm utilizando el lector de microplacas SPECTROstar Nano (BMG Labtech, gmbh, Offenburg, Alemania). Las concentraciones de las muestras se determinaron por interpolación a partir de la curva estándar generada con las muestras patrón suministradas por el fabricante con una dilución 1:20 de las muestras de suero (Laboratorio BiosferTeslab, Reus, Tarragona, España). Los resultados muestran que los portadores de la variante identificada tenían concentraciones más bajas de lo habitual, dado que, con el ensayo utilizado, los valores de normalidad son $313 \pm 71,5$ ng/ml.

En relación con el caso que nos ocupa son pertinentes los siguientes comentarios. La hipobetalipoproteinemia familiar es infrecuente pero no puede ser considerada una enfermedad rara. Datos recientes del Biobanco del Reino Unido y del NHBLI americano, sobre un total de 209.537 muestras, indican que el 0,4% de las mismas corresponden a pacientes con variantes que producen proteínas truncadas en apolipoproteína B o en PCSK9, siendo esta última más frecuente que la primera¹⁰. Finalmente, en términos de riesgo vascular, la presencia de hipobetalipoproteinemia familiar reduce el riesgo de forma notable, entre un 80 y un 50%^{8,10}, por lo que las estrategias de prevención deben mantenerse en estos pacientes.

En resumen, presentamos un caso de hipobetalipoproteinemia familiar asintomática debido a una variante de pérdida de función en el gen *PCSK9*.

Financiación

Fondos propios del grupo (CTS-159) provenientes del Plan Andaluz de Investigación, Desarrollo e Innovación (PAIDI).

Conflicto de intereses

Los autores declaran no tener conflictos de interés aplicables a esta publicación.

Agradecimientos

Al caso índice y sus familiares estudiados, que dieron su consentimiento para la publicación anónima.

Bibliografía

1. Bredefeld C, Hussain MM, Aversa M, Black DD, Brin MF, Burnett JR, et al. Guidance for the diagnosis and treatment of hypolipidemia disorders. *J Clin Lipidol*. 2022;16:1–16, <http://dx.doi.org/10.1016/j.jacl.2022.08.009>.
2. Jakubowski B, Shao Y, McNeal C, Xing C, Ahmad Z. Monogenic and polygenic causes of low and extremely low LDL-C levels in patients referred to specialty lipid clinics: Genetics of low LDL-C. *J Clin Lipidol*. 2021;15:658–64, <http://dx.doi.org/10.1016/j.jacl.2021.07.003>.
3. Balder JW, de Vries JK, Nolte IM, Lansberg PJ, Kuivenhoven JA, Kamphuisen PW. Lipid and lipoprotein reference values from 133 450 Dutch Lifelines participants: Age- and gender-specific baseline lipid values and percentiles. *J Clin Lipidol*. 2017;11, <http://dx.doi.org/10.1016/j.jacl.2017.05.007>, 1055–1064e6.
4. Martínez-hervás S, Real-collado JT. Hipotrigliceridemias /hipolipidemias. *Clin Invest Arterioscler*. 2021;33:63–8.
5. Hegele RA, Borén J, Ginsberg HN, Arca M, Aversa M, Binder CJ, et al. Rare dyslipidaemias, from phenotype to genotype to management: A European Atherosclerosis Society task force consensus statement. *Lancet Diabetes Endocrinol*. 2020;8:50–67, [http://dx.doi.org/10.1016/S2213-8587\(19\)30264-5](http://dx.doi.org/10.1016/S2213-8587(19)30264-5).
6. Martín-Morales R, García-Díaz JD, Tarugi P, González-Santos P, Saavedra-Vallejo P, Magnolo L, et al. Familial hypobetalipoproteinemia: Analysis of three Spanish cases with two new mutations in the APOB gene. *Gene*. 2013;531:92–6, <http://dx.doi.org/10.1016/j.gene.2013.08.049>.
7. Di Costanzo A, di Leo E, Noto D, Cefalù AB, Minicucci I, Polito L, et al. Clinical and biochemical characteristics of individuals with low cholesterol syndromes: Comparison between familial hypobetalipoproteinemia and familial combined hypolipidemia. *J Clin Lipidol*. 2018;11:1234–42, <http://dx.doi.org/10.1016/j.jacl.2017.06.013>.
8. Cohen JC, Boerwinkle E, Mosley TH Jr, Hobbs HH. Sequence variations in PCSK9, low LDL, and protection against coronary heart disease. *N Engl J Med*. 2006;354:1264–72, <http://dx.doi.org/10.1056/NEJMoa054013>.
9. Ariza MJ, Pérez-López C, Almagro F, Sánchez-Tévar AM, Muñoz-Grijalvo O, Álvarez-Sala Walter LA, et al. Genetic variants in the LPL and GPIIIBP1 genes, in patients with severe hypertriglyceridaemia, detected with high resolution melting analysis. *Clin Chim Acta*. 2020;500:136–71, <http://dx.doi.org/10.1016/j.cca.2019.10.011>.
10. Dron JS, Patel AP, Zhang Y, Jurgens SJ, Maamari DJ, Wang M, et al. Association of rare protein-truncating DNA variants in APOB or PCSK9 with low-density lipoprotein cholesterol level and risk of coronary heart disease. *JAMA Cardiol*. 2023;8:258–67, <http://dx.doi.org/10.1001/jamacardio.2022.5271>.