

Calcinación de dientes y huesos: estudio morfológico con fines forenses

Leticia Rubio¹, M^º Jesús Gaitán¹, Ramona Díaz-Vico², Inés Smith-Fernández¹, Aníbal Smith-Fernández¹, Ignacio Santos¹

¹ Dpto. Anatomía humana, Medicina Legal e Historia de la Ciencia. Universidad de Málaga.

² Centro Universitario de Enfermería en Ronda.

INTRODUCCIÓN:

Los cambios físicos y morfológicos (macro y microscópicos) que experimentan los dientes y huesos sometidos a altas temperaturas han sido motivo de nuestros estudios en los últimos años (1,2). El cambio producido en ellos puede verse influenciado por una serie de factores externos como la temperatura y el tiempo en el que han permanecido expuestos.

OBJETIVO:

Conocer los cambios morfológicos (color y fisuras/fracturas) que se originan en la calcinación de dientes y huesos a diferentes temperaturas con fines predictivos.

MATERIAL Y MÉTODOS:

Diez muestras mineralizadas (2 molares, 2 premolares y 6 huesos largos de 5 centímetros de longitud) divididas en dos grupos se someten a 200 y 400 °C durante 30 minutos en un horno de mufla (Nabertherm LT 40/12, Nabertherm GmbH, Germany). Posteriormente, se realizó un examen visual del color con luz natural. Con ayuda de lupas y fotografías se describió el color del esmalte y cemento del diente, así como de la cortical y medula del hueso. Dicho proceso se realizó siguiendo protocolos similares para la evaluación del color en muestras incineradas (3,4).

Además, las muestras fueron observadas mediante un Microscopio Multizoom Nikon modelo AZ 100 con objetivo 2X y zoom 1 asociado a un ordenador (PC) donde está instalado el programa Nis-Elements diseñado para la captación, almacenaje y tratamiento de fotografías.

RESULTADOS:

Corona dental: A los 200°C durante 30 minutos, la totalidad de los dientes mostraron una pérdida parcial del brillo del esmalte. El color adquirido fue, en el 100% de los casos, un marrón claro. En el grupo de dientes sometidos a 400°C durante 30 minutos, todos los casos exhibieron un color marrón oscuro grisáceo con pérdida total del brillo del esmalte.

Raíz dental: La totalidad de piezas dentales sometidas 200°C de temperatura manifestaron una pérdida del brillo del cemento, así como, un color marrón amarillento. El color obtenido por las muestras del grupo sometido a 400°C fue de marrón muy oscuro y negro en el 100% de los casos.

Huesos largos región cortical: a 200 °C mostraron un color marrón claro con tonos rosados en algunos casos. A 400 °C el color es negro.

Huesos largos región medular: muestran un color gris con tonos azulados (Figura 6).

FISURAS/FRACTURAS:

Las fisuras longitudinales se inician en el 100% de los dientes sometidos a 200 °C tanto a nivel coronal como radicular (Fig 1 y 2). Así mismo se observa un aspecto “cuarteado” del cemento (Fig. 3). A esta misma temperatura y tiempo no se observa fisuras en los huesos largos.

A 400 °C se originan fracturas “en casquete” con separación del esmalte de la dentina (Fig. 4) en el premolar y fractura longitudinal coronal en el molar (Fig. 5). Además, se inician las fisuras transversales a nivel medular de los huesos (Fig. 6).

200 °C 30 minutos



FIGURA
1



FIGURA
2

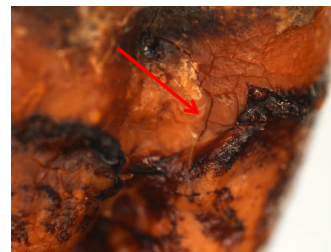

FIGURA
3

400 °C 30 minutos

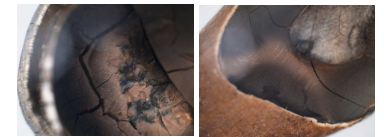

FIGURA
4



FIGURA
5




FIGURA
6

DISCUSIÓN: En este estudio la fractura en “casquete” ocurre a los 400 °C durante una calcinación de 30 minutos, coincidiendo con el de Savio y cols (5). Los cambios del color en hueso son similares a los de los dientes. Sin embargo, hemos observado que el diente se fisura y fractura a temperaturas más bajas que los huesos largos.

CONCLUSIONES: Según este estudio, ante la misma temperatura y tiempo de calcinación los dientes se fisuran y fracturan antes que los huesos largos. Estos resultados podrían ayudar a ahondar en el conocimiento del valor predictivo de los cambios morfológicos en la estimación de la temperatura.

BIBLIOGRAFÍA:

- Rubio L, Sioli-Durán JL, Suarez J, Gaitán MJ, Martín-de-las-Heras S. Spectrophotometric analysis of color changes in teeth incinerated at increasing temperatures. *Forensic Science International*. 2015; 252: 193.e1–193.e6
- Rubio L, Sioli-Durán JL, Santos I, Fonseca GM, Martín-de-las-Heras S. Alteraciones Morfológicas en Dientes Sometidos a Altas Temperaturas con Interés Forense. *International Journal of Morphology*. 2016; 34(2):719-728.
- Muller M, Berytrand MF, Quatrehomme G, Bolla M, Rocca JP. Macroscopic and microscopic aspects of incinerated teeth. *J Forensic Odontostomatol* 1998;16:17
- Sandholzer MA, Walmsley AD, Lumley PJ, Landini G. Radiologic evaluation of heat-induced shrinkage and shape preservation of human teeth using micro-CT. *J Forensic Radiol Imag*. 2013. 1(3), 107-111
- Savio C, Merlati G, Danesino P, Fassina G, Menghini P. Radiographic evaluation of teeth subjected to high temperatures: Experimental study to aid identification processes. *Forensic Sci Int* 2006 10;158 (2-3)